

# Características imaginológicas del paciente con anemia de Fanconi: informe de un caso

Andrés Felipe Pérez Arenas\*

José Luis González Mendoza, MD\*\*

## Resumen

La anemia de Fanconi (AF) es una enfermedad autosómica recesiva que se caracteriza por la presencia de aplasia de la médula ósea y que generalmente se acompaña de diversas malformaciones congénitas y la presencia de síndrome mielodisplásico o de leucemia mieloide aguda. Se presenta el caso de un paciente masculino de 6 años de edad, producto de un embarazo normal, que al examen físico presenta microcefalia y cuatro dedos en cada mano con ausencia de los dedos pulgares; las imágenes diagnósticas muestran la presencia de aplasia radial y ausencia de los huesos carpianos radiales del miembro superior izquierdo. Se hace impresión diagnóstica de anemia de Fanconi por exámenes de laboratorio. Al momento de sospechar el diagnóstico de AF, es importante tener en cuenta las distintas enfermedades que por sus características clínicas y las diferentes malformaciones congénitas que las acompañan se consideran diagnósticos diferenciales, y así poder realizar un adecuado manejo terapéutico. [Pérez AF, González JL. *Características imaginológicas del paciente con anemia de Fanconi: informe de un caso. MedUNAB 2006; 9:179-182*].

**Palabras clave:** Anemia de Fanconi, Anormalidades congénitas, Diagnósticos diferenciales.

## Summary

Fanconi anemia (FA) is an autosomal recessive disease characterized by the presence of bone marrow failure and that generally is accompanied by diverse congenital malformations and the presence of myelodysplastic syndrome or acute myeloid leukaemia. We report a case of male patient to 6 years old, product of a normal pregnancy, on physical examination his presents microcephaly and four fingers in each hand with absence of the thumbs; the radiological images show to the presence of radial aplasia and absence of the carpo-radial bones of the upper left limb. Diagnoses impression becomes of Fanconi anemia by laboratory tests. At the time of suspecting the diagnoses of FA, is important to consider the different diseases that by their clinical characteristics and the different congenital malformations they accompany them consider differential diagnoses, and thus to be able to make a suitable therapeutic handling. [Pérez AF, González JL. *Imaginological characteristics of Fanconi anemia patient: case report. MedUNAB 2006; 9:179-182*].

**Key words:** Fanconi anemia, Congenital abnormalities, Differential diagnosis.

\* Estudiante, Facultad de Medicina, Universidad Autónoma de Bucaramanga, Bucaramanga, Colombia.

\*\* Radiólogo; Presidente, Asociación de Radiología de Sucre, Sincelejo, Colombia.

**Correspondencia:** Dr. González, Carrera 16 # 18-20, apartamento 302, Edificio María Calixta, Sincelejo, Colombia.  
E-mail: jlgm81@hotmail.com

Artículo recibido: 3 de junio de 2006; aceptado: 26 de julio de 2006.

La anemia de Fanconi (AF) es una enfermedad rara, autosómica recesiva, que se caracteriza por la presencia de aplasia de la médula ósea, acompañada de un serie de malformaciones congénitas y que generalmente se asocia a leucemia mieloide.<sup>1,2</sup> Se ha informado una prevalencia de 1 a 5 por un 1.000.000 de habitantes en distintos grupos étnicos.<sup>3</sup> La AF se asocia con alteración en ocho genes, en donde el 70% de los pacientes tienen mutaciones en el gen FANCA, 10% en el gen FANCC, y el 10% en el gen FANCG; los otros genes rara vez se ven afectados.<sup>1</sup> El mecanismo molecular por el cual se desarrolla la enfermedad permanece esquivo, pero al menos seis proteínas han sido identificadas de hacer parte de la fisiopatogenia de este síndrome.<sup>2</sup>

Generalmente la mayoría de los pacientes con AF presentan bajo peso al nacer y baja estatura; la extensión de otras malformaciones congénitas varía considerablemente entre el número de miembros de la familia afectados.<sup>4</sup> Las características clínicas clásicas incluyen retardo del crecimiento, microcefalia, manchas café con leche, hiperpigmentación de la piel y malformaciones esqueléticas que pueden ser una fuerte indicación del diagnóstico.<sup>3</sup> De las alteraciones esqueléticas, los defectos radiales con hipoplasia de los pulgares y la hipoplasia del radio son las más comunes. También está presente alteraciones renales en aproximadamente una tercera parte de los pacientes, entre las que se encuentran hipoplasia renal, aplasia renal unilateral, riñón en herradura o doble uréter.<sup>3,4</sup> Los hallazgos característicos que generalmente se encuentran en los exámenes de laboratorio son macrocitosis, trombocitopenia, neutropenia, neutrófilos hiposegmentados y presencia de blastos.<sup>4</sup> Clínicamente, estos pacientes pueden presentar sangrados, palidez mucocutánea e infecciones recurrentes.

Si están ausentes las malformaciones congénitas, por lo general la AF se diagnostica durante la infancia o la adolescencia en base a las anomalías hematológicas. Generalmente, a la hora de hacer el diagnóstico estos pacientes presentan neoplasias hematológicas y tumores sólidos en un porcentaje importante. El riesgo de desarrollar malignidad hematológica o no hematológica tiene una incidencia acumulada de 33% y 28% respectivamente, para los 40 años de edad.<sup>4</sup> En el Registro Internacional de Anemia de Fanconi, entre 1982 y el 2001 el 60% de los pacientes experimentaron malignidad hematológica, principalmente leucemia mieloide y síndrome mielodisplásico; además, un 10% de los pacientes presentaron uno o más tumores sólidos, predominantemente carcinoma de células escamosas en la regiones orofaríngeas y anogenital.<sup>5</sup>

En el presente artículo se presenta un caso de anemia de Fanconi, con énfasis en los hallazgos imaginológicos de las malformaciones congénitas que lo acompañan y se describen una serie de síndromes que por sus características imaginológicas se consideran diagnósticos diferenciales.

## Informe del caso

Es un paciente masculino de 6 años de edad de raza mestiza, quien es llevado a consulta por presentar deformidades en sus brazos. Es el producto de un embarazo normal, con control prenatal adecuado y normal, embarazo a término, parto sin complicaciones y sin antecedentes de ingesta de medicamentos teratogénicos. Fue intervenido quirúrgicamente al año y medio de edad por lo que la madre refiere como “obstrucción por doblamiento duodenal”, posiblemente mal rotación duodenal. Como antecedentes familiares, una materna tía falleció a los tres meses de edad, quien presentaba polidactilia; otra tía materna falleció a los 7 años de edad, quien presentaba aplasia radial.

Al examen físico se encontró un paciente con desarrollo psicomotor adecuado para la edad, con microcefalia y la presencia de cuatro dedos en cada mano por ausencia de los pulgares. El resto del examen físico se encontró entre los parámetros normales. Los exámenes de laboratorio reportan la presencia de trombocitopenia, macrocitosis y leucopenia, con ausencia de otras alteraciones.

Se le realiza ecografía la cual mostró agenesia renal izquierda (figura 1). La radiografía demuestra una aplasia del radio del miembro superior izquierdo, con radio normal en el lado derecho. Hay ausencia del grueso artejo en cada

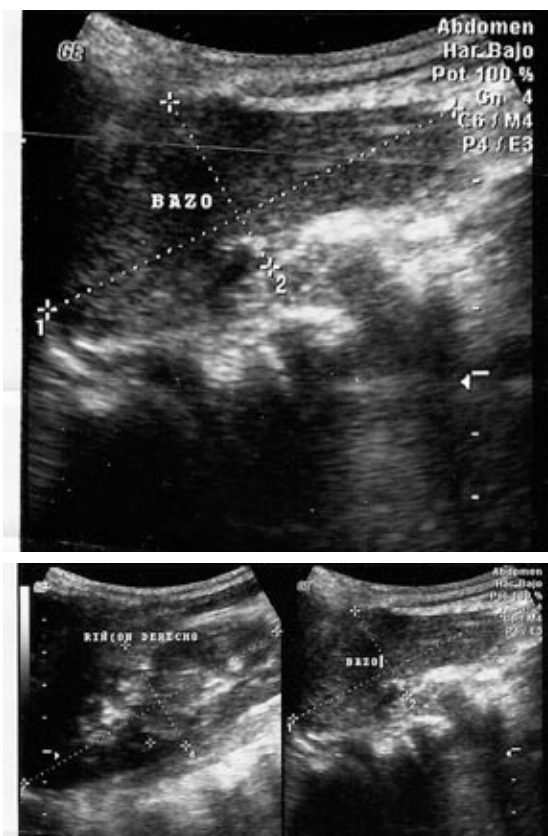
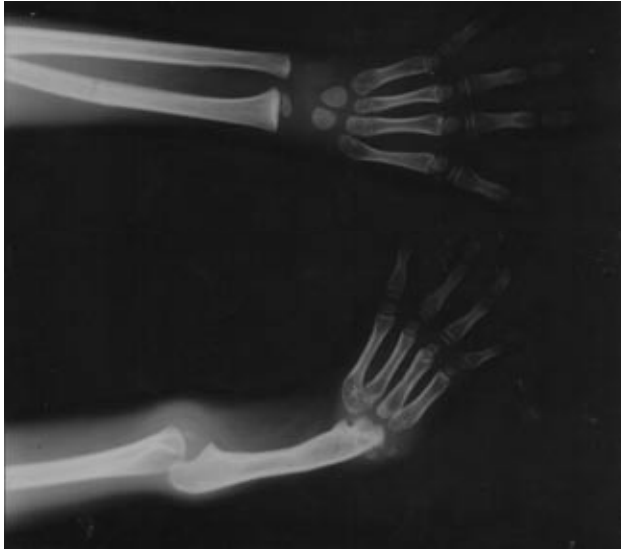

Figura 1. Agenesia renal izquierda.



**Figura 2.** Aplasia radial izquierda (hemimelia paraaxial radial). Ausencia del primer dedo en ambas manos.

mano y ausencia de los huesos carpianos radiales en la mano izquierda (Figura 2).

## Diagnóstico diferencial

Existen una serie de enfermedades que por sus características clínicas y las diversas alteraciones congénitas del sistema óseo que las acompañan, deben ser tomadas en cuenta como diagnóstico diferencial para la anemia de Fanconi.

**Síndrome TAR.** La trombocitopenia y la ausencia de radio (síndrome TAR) es un síndrome de malformación congénita, autosómico recesivo, que se caracteriza por la ausencia bilateral del radio en presencia de ambos pulgares y trombocitopenia.<sup>6</sup> Se ha encontrado en aproximadamente 1 de cada 500.000 a 1.000.000 de nacidos vivos, con mayor frecuencia en mujeres.<sup>7</sup>

La patogénesis de este síndrome es pobremente entendida. Aspirados de medula ósea de pacientes con síndrome TAR muestran una disminución o ausencia de megacariocitopenia, indicando que la trombocitopenia es causada por un defecto en la producción de las plaquetas.<sup>8</sup> La ausencia bilateral del radio con presencia de los pulgares ha sido informada en casi el 100% de los casos; el cúbito usualmente es corto y malformado y, en algunos casos, puede estar ausente. Los pulgares siempre están presentes, con frecuencia están aducidos, pero pueden estar hipoplásicos.<sup>9</sup> Otras anomalías asociadas incluyen otros defectos esqueléticos, malformaciones cardíacas y trastornos gastrointestinales.<sup>9</sup> La presencia de los pulgares distingue el síndrome TAR de otros síndromes con aplasia radial característica, los cuales usualmente están asociados a la ausencia de los pulgares.<sup>6</sup>

**Síndrome Holt-Oram.** Es una enfermedad autosómica dominante, que se caracteriza por la presencia de malformación del pulgar asociada a cardiopatía.<sup>10</sup> Pueden haber malformaciones óseas en diferentes partes, pero generalmente se afectan las manos; el pulgar puede ser hipoplásico o estar ausente, y pueden existir otra serie de malformaciones carpianas y metacarpianas.<sup>10</sup> En la región del antebrazo también puede haber ausencia o hipoplasia del radio y, algunas veces, del cúbito.<sup>11</sup> Las deformidades por lo general son bilaterales pero asimétricas y, en ocasiones, se presentan de forma unilateral. La forma más común de enfermedad cardíaca congénita asociada con síndrome de Holt-Oram son los defectos en el septo atrial, usualmente del *ostium secundum* o, en ocasiones, defectos en el septo ventricular. Este síndrome se ha asociado con mutaciones en el gen TBX5. Se estima que se presenta en uno de cada 100.000 nacidos vivos.<sup>12</sup> Este síndrome posee una gran variabilidad de expresión fenotípica, tanto individual como familiar. En la actualidad se han descrito aproximadamente 200 familias afectadas.<sup>13</sup>

**Síndrome Cornelia de Lange.** También conocido como Brachmann de Lange, es un síndrome de malformaciones multisistémicas raro, que se caracteriza clínicamente por la presencia de retardo del crecimiento, tanto prenatal como postnatal, microcefalia, severo retardo mental con aparición tardía del habla, y malformaciones mayores, incluyendo defectos en los miembros y ciertas características faciales.<sup>14</sup> La etiología de este síndrome es desconocida, aunque se ha asociado con mutaciones en diferentes genes, entre los que se destaca el gen NIPBL.<sup>15</sup> También se han reportado malformaciones otolaríngeas, cutáneas, oftálmicas, cardíacas, gastrointestinales y de tipo endocrino. El diagnóstico se hace principalmente en base a la clínica; los hallazgos más frecuentes al examen físico son hirsutismo, micrognatia, pestañas largas y rizadas, nariz pequeña, micromelia, clinodactilia, sindactilia y microbraquiocefalia.<sup>15</sup>

**Síndrome de Shekel.** Es un trastorno autosómico recesivo raro, que se caracteriza por la presencia de enanismo proporcionado, retardo mental, microcefalia y apariencia facial típica.<sup>16,17</sup> Se ha informado que su incidencia es de un caso por 10.000 nacidos vivos, sin predilección por algún sexo.<sup>17</sup> Se han identificado mutaciones en varios locus (SCKL1, SCKL2 y SCKL3), entre las que se destaca el gen ATR (ataxiatangelactasia y Rad-3).<sup>16,17</sup> Algunos pacientes pueden exhibir manchas café con leche, trastornos hematológicos e inmunológicos, incluyendo infecciones frecuentes, anemia y pancitopenia.<sup>16</sup> El diagnóstico depende del reconocimiento de los hallazgos clínicos. Las características imagiológicas incluyen edad ósea retardada, displasia de cadera y dislocación de la cabeza del radio.

**Otros.** Hay otras enfermedades menos comunes como la asociación VATERL (por sus siglas en inglés), que se caracteriza por la presencia de malformaciones congénitas vertebrales, anales, cardíacas, traqueoesofágicas, renales y de las extremidades; el síndrome de Roberts y el síndrome de Rapadilino, que no se deben descartar como

diagnósticos diferenciales a la hora de realizar el enfoque diagnóstico y terapéutico de la anemia de Fanconi.

## Diagnóstico

Debido a la naturaleza heterogénea de esta condición, es difícil realizar el diagnóstico con base en las características clínicas. Las células en la AF muestran inestabilidad cromosómica e hipersensibilidad del DNA, con incremento en la ruptura cromosómica, lo cual es muy variable.<sup>18</sup> En presencia de bajas dosis de mitomicina C o diepoxibutano, seguido por examen de la metafase, se evidencia un aumento en el número de rupturas cromosómicas, lo apoya sustancialmente el diagnóstico.<sup>3</sup> Esta prueba puede realizarse en células del líquido amniótico, células de las vellosidades coriónicas o en sangre fetal y, generalmente, es utilizado para diagnóstico prenatal. Es importante saber que al realizar la prueba de mitomicina C/diepoxibutano en entidades como la asociación VATERL y el síndrome TAR, el resultado de esta prueba siempre va a encontrarse entre los parámetros normales, permitiendo así una diferenciación confiable de la anemia de Fanconi.<sup>18</sup>

## Manejo

En caso de sospecha de AF es necesario realizar la prueba de mitomicina C o diepoxibutano. El manejo depende de la edad de presentación y de la ausencia o presencia de anomalías hematológicas. Al momento de realizar el diagnóstico, el paciente es tributario de manejo por hematología y ser remitido a interconsultas con distintas especialidades según sea el caso. Todos los pacientes deben tener por lo menos una ecografía renal, y entre las distintas pruebas hematológicas debe estar incluido el examen de medula ósea.

La mayoría de los pacientes inicialmente responden a las medidas de apoyo como transfusiones sanguíneas, andrógenos y citoquinas.<sup>18</sup> El trasplante de células madres hematopoyéticas puede curar la anemia aplásica y prevenir el desarrollo de leucemia o síndrome mielodisplásico. Se debe tipificar el tipo de HLA, pensando en la necesidad de llevarse a cabo el trasplante de medula ósea en los casos en donde el paciente no responda al manejo médico.<sup>18</sup> La tasa de supervivencia después del trasplante sigue siendo pobre (<50%); por lo tanto este procedimiento riesgoso debe ser reservado para los pacientes con leucemia o síndrome mielodisplásico.<sup>19</sup> El cirujano debe considerar la corrección de los defectos radiales y del miembro superior con el objetivo de mejorar la función del miembro y su apariencia. Por último, los pacientes que presentan trombocitopenia deben tener un cuidado especial y evitar traumas. Los pacientes con anemia deben realizar actividades vigorosas pero solamente con supervisión y según tolerancia.<sup>19</sup>

Finalmente, es importante saber que la anemia de Fanconi está asociada con malformaciones congénitas en aproximadamente dos tercios de los casos. Estas malformaciones

no son específicas de la AF, pero pueden ser reconocidas durante el embarazo o en la infancia y pueden sugerir la posibilidad de un desorden hematopoyético. Por esto es importante conocer las alteraciones que acompañan la AF para así pasar a descartar los distintos diagnósticos diferenciales, lo que permitirá realizar un excelente enfoque diagnóstico y terapéutico en beneficio del estado y la evolución de los pacientes.

## Referencias

- Rosenberg P, Huang Y, Alter BP. Individualized risks of first adverse events in patients with Fanconi anemia. *Blood* 2004; 104:350-5.
- Thomashevski A, High A, Drozd M, Shabanowitz J, Hunt D, Grant P, et al. The Fanconi anemia core complex forms four complexes of different sizes in different subcellular compartments. *J Biol Chem* 2004; 279:26201-9.
- Bagby GC. Genetic basis of Fanconi anemia. *Curr Opin Hematol* 2003; 10:68-76.
- Huck K, Hanenberg H, Gudowius S, Fenk R, Kalb R, Neveling K, et al. Delayed diagnosis and complications of Fanconi anaemia at advanced age – a paradigm. *Br J Haematol* 2006; 133:188-97.
- Kutler DI, Singh B, Satagopan J, Batish SD, Berwick M, Giampietro PF, et al. A 20-year perspective on the International Fanconi Anemia Registry (IFAR). *Blood* 2003; 101:1249-56.
- Greenhalgh KL, Howell RT, Bottani A, Ancliff PJ, Brunner HG, Verschuuren-Bemelmans CC, et al. Thrombocytopenia-absent radius syndrome: a clinical genetic study. *J Med Genet* 2002; 39:876-81.
- Behera M, Couchman G, Walmer D, Price T. Mullerian agenesis and thrombocytopenia absent radius syndrome: a case report and review of syndromes associated with mullerian agenesis. *Obstet Gynecol Surv* 2005; 60:453-61.
- Ballmaier M, Schulze H, Straub G, Cherkaoui K, Wittner N, Lynen S, et al. Thrombopoietin in patients with congenital thrombocytopenia and absent radii: elevated serum levels, normal receptor expression, but defective reactivity to thrombopoietin. *Blood* 1997; 90:612-9.
- Héron D, Bonnard C, Moraine C, Toutain A. Agnesis of cruciate ligaments and menisci causing severe knee dysplasia in TAR syndrome. *J Med Genet* 2001; 38:27-9.
- Arcia O, Mata DM, Ramos AJ, Romero G. Síndrome cardiodigital (Holt-Oram). A propósito de un caso. *Rev Obstet Ginecol Venez* 2004; 64:33-7.
- Bohm M. Holt-Oram Syndrome. *Circulation* 1998; 98:2636-7.
- McDermott D, Bressan M, He J, Lee J, Aftimos S, Brueckner M, et al. TBX5 genetic testing validates strict clinical criteria for Holt-Oram syndrome. *Pediatr Res* 2005; 58:981-6.
- Cáceres C, Galán E, Campo FM, Cardesa JJ. Síndrome de Holt-Oram. *An Pediatr (Barc)* 2004; 60:91-2.
- Borck G, Rendon R, Sanlaville D, Rio M, Prieur M, Lyonnet S, et al. NIPBL mutations and genetic heterogeneity in Cornelia de Lange syndrome. *J Med Genet* 2004; 41:128-33.
- Vuilleumier N, Kovari E, Michon A, Hof P, Mentenopoulos G, Giannakopoulos P, et al. Neuropathological analysis of an adult case of the Cornelia de Lange syndrome. *Acta Neuropathol* 2002; 104:327-32.
- Casper A, Durking S, Arlt M, Glover T. Chromosomal instability at common fragile sites in Seckel syndrome. *Am J Hum Genet* 2004; 75:654-60.
- Kutlu R, Alkan A, Kutlu O, Yakinci C. Seckel syndrome with polyarteritis nodosa. *Indian Pediatrics* 2004; 41:1158-61.
- Tischkowitz MD, Hodgson SV. Fanconi anaemia. *J Med Genet* 2003; 40: 1-10.
- Alter BP, Lipton JM. Anemia, Fanconi. Disponible en: <http://www.emedicine.com/PED/topic3022.htm> (Consultado: 3 de julio del 2006).