

# Uso de las imágenes diagnósticas en el trauma craneoencefálico

## *Use of diagnostic imaging in head trauma*

Sandra Rocío Ochoa Barajas, MD\*

### Resumen

El trauma craneoencefálico es una causa frecuente de consulta en los servicios de urgencias, que conlleva un importante aumento en la morbimortalidad en toda la población, especialmente en los adultos jóvenes, con incremento en los costos en los sistemas de salud y en la salud pública con mayor frecuencia cuando hay secuelas. El diagnóstico temprano es vital para un tratamiento adecuado, especialmente quirúrgico, que puede cambiar y alterar el curso natural en la evolución del trauma con la disminución de secuelas. Por esta razón debemos conocer el uso racional y adecuado de las imágenes diagnósticas en el trauma craneoencefálico. [Ochoa SR. *Uso de las imágenes diagnósticas en el trauma craneoencefálico. MedUNAB 2012; 15:53-62*].

**Palabras clave:** Trauma craneoencefálico, Trauma encefálico, Daño cerebral traumático.

### Introducción

El trauma craneoencefálico (TCE) es un problema de salud pública debido a su gran frecuencia en la población mundial laboralmente activa, afectando principalmente al sexo masculino, con múltiples secuelas físicas y convirtiéndose en la principal causa de muerte violenta.<sup>1</sup> A pesar de los grandes avances en el conocimiento de la fisiopatología del trauma a escala molecular, el manejo no presenta mayores progresos.<sup>2</sup> El conocimiento de esta patología por parte del personal médico y paramédico de atención primaria es fundamental debido a la frecuencia de su presentación y a la importancia que representa en cuanto al pronóstico, un abordaje adecuado teniendo en cuenta el soporte vital y el

### Summary

Traumatic brain injury (TBI) is a frequent cause of consultation in the emergency department, which carries a significant increase in morbidity and mortality of the population, especially young adults, with increased costs in health systems and public health, most often when there are sequels. The neuroimaging techniques can establish the injury presence and its extent, guide surgical planning and less invasive interventions, playing important roles in the acute therapy of TBI. The Imaging also can be important in the chronic therapy of TBI, identifying sequelae, determining prognosis, and guiding rehabilitation. [Ochoa SR. *Use of diagnostic imaging in head trauma. MedUNAB 2012; 15:53-62*].

**Key Words:** Brain injury, Brain trauma, Encephalic trauma, Cranioencephalic trauma.

diagnóstico temprano de lesiones tratables.<sup>3</sup> Es indudable el papel que juegan las imágenes diagnósticas en el TCE, de ahí la importancia de este artículo, que busca aclarar y unificar criterios para dar el uso adecuado de las mismas, con los mayores beneficios para el paciente, sin olvidar la racionalización de los recursos.

Para la elaboración de este texto se realizó una búsqueda sistemática de la literatura médica acerca del TCE en general y específicamente del uso de las imágenes en este. Se inició la búsqueda en *Pubmed Central* y se extendió a la literatura gris. Las palabras clave utilizadas fueron “*brain injury*”, “*brain trauma*”, “*encephalic trauma*”, “*cranioencephalic trauma*” y “trauma craneoencefálico”.

\* Estudiante, Programa de Especialización en Radiología e Imágenes Diagnósticas, Universidad Autónoma de Bucaramanga, Fundación Oftalmológica de Santander Clínica Carlos Ardila Lulle, Bucaramanga, Colombia.

**Correspondencia:** Dra. Ochoa, E-mail: sandra8ochoa@hotmail.com

Artículo recibido: 30 de Mayo de 2012, aceptado: 22 de Junio de 2012.

**Tabla 1.** Niveles de recomendación.

---

NIVEL A (Establecido como efectivo): requiere al menos 2 estudios consistentes clase I.

NIVEL B (probablemente efectivo): requiere por lo menos un estudio clase I o dos clase II o uno clase II y por lo menos dos estudios animales preclínicos controlados.

NIVEL C (posiblemente efectivo): requiere por lo menos un estudio clase II o dos clase III o uno clase III con por lo menos 2 estudios animales preclínicos controlados que provean soporte indirecto.

NIVEL EC (consenso de expertos): cuando la literatura publicada no se encuentra disponible para establecer la evidencia para las recomendaciones específicas en las imágenes usadas comúnmente se aceptan las recomendaciones de los expertos.

NIVEL U (datos inadecuados o en conflicto): los estudios no cumplen criterios que provean soporte alguno.

---

Se encontraron 478 artículos de los cuales se usaron por su pertinencia y validez 34 artículos. Según la evidencia disponible en el uso de las imágenes las recomendaciones en cuanto su uso tendrán niveles de confiabilidad como se muestra en la tabla 1.

## Definición y frecuencia

El TCE es un cambio brusco y abrupto de la energía cinética que provoca una lesión en la bóveda craneana, el tejido encefálico o ambos. Es una patología que afecta principalmente la población joven, en etapa productiva, entre la segunda y tercera décadas de la vida.<sup>2,5</sup>

En el 2009 en Colombia ocurrieron 32.892 muertes de causa violenta, y de éstas, más del 60% fueron TCE, constituyendo la principal causa de muerte en pacientes menores de 40 años.<sup>1</sup> En América Latina la incidencia de TCE es de 200 a 400 por cada 100.000 habitantes por año con una relación 2:1 a 3:1, predominando en el género masculino. Los accidentes de tránsito son la causa más frecuente de TCE, y tienen una alta tasa de mortalidad que en Latinoamérica oscila entre 11 a 16 por 100.000 habitantes por año, siendo la principal causa del TEC severo.<sup>4</sup>

De los pacientes que sufren TCE, el 10% fallece en el lugar del accidente, el 80% de los restantes son leves, 10% moderados y 10% severos, con una mortalidad global del 30%.<sup>3,4</sup> Los costos en términos de salud pública son muy altos debido a la prolongada estancia hospitalaria en unidades de cuidado intensivo y al gran porcentaje de pacientes que sobreviven con algún tipo de discapacidad, los cuales requieren rehabilitación por largos periodos de tiempo.<sup>2,4,7</sup>

## Etiología y cinética del trauma

Las principales causas de TCE son los accidentes de tránsito, seguidos por las caídas, los ataques violentos con arma de fuego o arma blanca y, en menor proporción en nuestra

población, las lesiones deportivas.<sup>2,3,5</sup> Los mecanismos del trauma cerebral que generan el daño tanto del encéfalo y el cráneo son:

1. Impacto de la cabeza en movimiento con objeto estático.
2. Impacto con objeto en movimiento contra la calota estática.
3. Impacto con movimiento rotacional del cráneo, siendo este último el responsable de las lesiones mas severas y difusas del encéfalo.<sup>6</sup>

Estos diferentes tipos de trauma pueden causar trauma penetrante o abierto y trauma cerrado o contuso.<sup>8,9</sup>

## Fisiología

Se deben tener en cuenta varios conceptos fisiológicos para entender los mecanismos de lesión del trauma craneoencefálico.

**Presión intracraneal (PIC).** La bóveda craneana es una estructura rígida no expandible, con un contenido o volumen que consta de parénquima cerebral, flujo sanguíneo arterial y venoso y de líquido cefalorraquídeo (LCR); esto genera una PIC que por consiguiente se mantiene debido a la escasa fluctuación del contenido craneano, pero que se altera con facilidad ante cualquier injuria. El aumento de volumen asociado al trauma ocasiona aumento de la presión intracraneal y reducción de la perfusión cerebral. El valor normal de la PIC es de 10 mm de Hg, los valores superiores a 20 mm de Hg y prolongados se asocian con mal pronóstico.

**Doctrina Monro-Kellie.** Establece que el volumen intracraneal debe permanecer constante, mediante el acople y dinámica de los diferentes factores. Esto explica cómo al aumentar el volumen del parénquima cerebral debe disminuir el volumen del LCR y la capacitancia venosa; si esto no suple el cambio de volumen se genera aumento en la PIC, lo cual llevará a la disminución del componente más

importante que es el aporte sanguíneo arterial o perfusión y la consiguiente oxigenación.<sup>3,10</sup>

**Perfusión cerebral.** Es el aporte sanguíneo arterial que se realiza especialmente a través del sistema vertebro-basilar y carotídeo, el cual se anastomosa en el polígono de Willis y llega al parénquima cerebral a través de capilares. El volumen normal de perfusión del adulto es de 50-55 mL/100 g de tejido/minuto, aunque varía con la edad, haciéndose casi el doble a los 5 años y llegando a los niveles del adulto a los 15-18 años. Con el trauma normalmente se aumentan los requerimientos durante la primera semana; si esto no se da debido al aumento de la PIC, podrá causarse isquemia, coma y hasta la muerte.<sup>3,10</sup>

Las arteriolas cerebrales tienen la capacidad de autorregulación, para evitar fluctuaciones del flujo sanguíneo debido a cambios en la presión sistólica sistémica y media. Igualmente, existe autorregulación bioquímica por alteración de los niveles de oxígeno (O<sub>2</sub>) y de dióxido de carbono (CO<sub>2</sub>) por este motivo es crucial desde el periodo prehospitalario, mantener adecuada oxigenación para evitar vasodilatación, y por consiguiente, aumento de la PIC y aumentar la lesión secundaria. En el trauma el cerebro es más vulnerable a la isquemia e infarto especialmente en los pacientes hipotensos.

## Fisiopatología

El resultado final de cualquier tipo de mecanismo y daño es la hipoxia, que conlleva a la realización de glicólisis anaerobia en las células, siendo esta insuficiente para obtención de ATP el cual disminuye. Esto genera alteración de la bomba sodio potasio ATP, con importante acumulación de sodio, hidrógeno y calcio intracelular, con efecto osmótico intracelular y arrastre de moléculas de agua, lo que va a generar edema citotóxico. De igual manera la acidosis generada activa las proteasas y fosfolipasas con proteólisis y muerte celular.<sup>10</sup>

Se puede clasificar el daño sobre el sistema nervioso central (SNC) en primario y secundario.

**Lesión o daño primario.** Aparece inmediatamente después y hasta las 6-24 horas del impacto. Va a depender del lugar, de la intensidad y dirección del impacto y de la resistencia tisular. Pueden ser lesiones focales (hematoma epidural agudo, hematoma subdural agudo y la contusión hemorrágica y/o hematoma intraparenquimatoso cerebral) o difusas (hemorragia subaracnoidea y lesión axonal difusa).

*Hematoma epidural agudo.* Se da por ruptura de una arteria de la duramadre, generalmente la arteria meníngea media. Se localiza con mayor frecuencia en la región temporal o temporo-parietal, predominando en el lado derecho. En 1 a 3% de los casos el hematoma es bilateral. La incidencia

reportada es de 2.5 a 4%, poco frecuente, pero presenta una elevada mortalidad, especialmente en pacientes jóvenes por lo que debe ser sospechado siempre.<sup>13</sup>

Puede asociarse a fracturas lineales de cráneo, sobre las áreas parietal o temporal, que cruzan los surcos de la arteria meníngea media (un 75% de los hematomas epidurales supratentoriales son de la región escamosa del hueso temporal). La asociación con hematoma subdural contralateral es relativamente frecuente. Usualmente se manifiesta como pérdida de conocimiento seguida por un período lúcido, con posterior deterioro del estado neurológico y desarrollo de hemiparesia en el lado opuesto. Cuando tienen efecto de masa supratentorial generan el desplazamiento y herniación ipsilateral del uncus del hipocampo y del *gyrus* parahipocampal, sobre el tentorio con compresión del nervio motor ocular común generando midriasis. La midriasis contralateral o bilateral es indicador de mal pronóstico (mortalidad de 74%), dado que implica daño mesencefálico severo e irreversible con afectación de las vías pupilares centrales.<sup>10,13,14</sup>

El hematoma epidural en la tomografía computarizada (TC) tiene morfología de lente biconvexa, con límites bien definidos y, habitualmente, adyacente a un trazo de fractura. El tratamiento es quirúrgico inmediato idealmente dentro de los primeros 70 minutos, con muy buen pronóstico: a mayor gravedad y retraso en la cirugía, menos posibilidades de supervivencia.<sup>14</sup>

*Hematoma subdural agudo.* Es la colección hemática más frecuente en el cráneo; se presenta en el 20 a 30% de los TEC. Resulta de la ruptura de venas comunicantes o puente entre la corteza cerebral y la duramadre, aunque también puede relacionarse con laceraciones cerebrales o lesiones de arterias corticales. Se localiza usualmente en regiones de contragolpe, observándose en la TC como una lesión hiperdensa adyacente a la calota con forma de semiluna. Su localización más frecuente es en zona parietal, respetando habitualmente los polos frontal y occipital. Aproximadamente el 80% de los casos se asocia con lesiones parenquimatosas cerebrales graves, frecuentemente subyacentes, que pueden actuar como foco hemorrágico del hematoma subdural.<sup>10,15</sup>

Los factores que se asocian a mal pronóstico son la desviación de la línea media, hematoma subdural con un espesor >18 mm, la presencia de contusión cerebral y lesiones extra-craneanas que suelen presentarse en el paciente politraumatizado. La supervivencia es superior al 85-90% en hematomas subdurales con espesor inferior a 10 mm y disminuye al 50 y 30% respectivamente con grosores superiores a 18 y 30 mm.<sup>10,15</sup>

*Contusión hemorrágica o hematoma intraparenquimatoso cerebral.* Es el hallazgo más frecuente tras un TCE, especialmente en áreas subyacentes a zonas óseas prominentes (hueso frontal inferior, peñasco, etc). Las

contusiones son múltiples lesiones petequiales o hemorrágicas dispersas en una determinada zona, las cuales se asocian con edema y ocasionalmente necrosis. Generalmente se localizan en los lóbulos frontal (43%) y temporal (24%), e inicialmente no se visualizan en la TC, pero después de horas aparecen como imágenes heterogéneas hipo e hiperdensas parenquimatosas. En traumas severos estas pequeñas lesiones pueden coalescer formando hematomas intraparenquimatosos los cuales se presentan como áreas hiperdensas de límites bien definidos, que cuando alcanzan un volumen superior a los 25 cm<sup>3</sup> se comportan como una masa. En general las contusiones y/o hematomas que generan deterioro neurológico, aumento refractario de la PIC y evidencia radiológica de efecto de masa tiene mal pronóstico, más aún, si no se realiza tratamiento quirúrgico. Los hematomas ganglio basales tienen mal pronóstico con una mortalidad de 60%.<sup>7,16</sup>

**Hemorragia subaracnoidea:** La HSA es la presencia de sangre en el espacio subaracnoideo, la cual resulta de la laceración de vasos corticales que atraviesan este espacio, de la sangre del sistema ventricular que sale a través del foramen del cuarto ventrículo o extensión directa de un hematoma o contusión. Se presenta en el 33 a 61% de los casos de TEC severo, se localiza comúnmente en la convexidad de los hemisferios cerebrales (67%) y en las cisternas basales (40 %) y en la mayor parte de los casos están asociadas a contusión cerebral (72%), hematoma subdural (20-40%), obliteración de cisternas mesencefálicas (50%) y desviación de la línea media (34%). La existencia de lesión intracraneana con efecto de masa y desviación de la línea media >5 mm, no evacuada en las primeras 3 horas y la compresión de cisternas basales se asocian a mal pronóstico por lo que es tan importante su diagnóstico.

El riesgo de evolución desfavorable aumenta con el grado tomográfico en la escala de Fisher. Esta escala evalúa la cantidad de sangre visible en la TC en los diferentes surcos o cisternas; a mayor cantidad se correlaciona con el grado de vasoespasmo lo que significa un peor pronóstico (tabla 2).

De esta manera cada grado en la escala de Fisher nos da un valor aproximado del vasoespasmo, en el grado 1 (31%), grado 2 (46%), grado 3 (61%) y grado 4 (78%).<sup>24</sup>

En la HSA la sangre libre tiene mayor tendencia a localizarse en: convexidad cerebral (40-60%), la cisura interhemisférica (69%), cisura de Silvio (68%), cisterna supraselar (72%), cisterna ambiens (72%), cisterna cuadrigémina (69%)<sup>2</sup> y mixto (cisternas y convexidad cerebral: 80%).<sup>18</sup> En el 5% de los pacientes con TCE la HSA puede ser el único hallazgo tomográfico. La hidrocefalia es una de las complicaciones más frecuentes de la HSA, apareciendo de manera temprana o tardía.<sup>16-18</sup>

**Lesión axonal difusa (LAD).** De acuerdo con Povlishock y Cristman, la lesión axonal difusa se define como la destrucción dispersa de axones a lo largo de los cerebros que han sufrido una lesión traumática, en la que se ha implicado, de forma característica, la aceleración/deceleración de la cabeza.<sup>25</sup>

Se da como consecuencia de movimientos de rotación y aceleración/desaceleración que dan lugar a lesiones por cizallamiento especialmente en la zona de unión de la sustancia gris con la sustancia blanca como en el cuerpo calloso especialmente el esplenio, el fórnix, el *septum pellucidum* y comisura anterior. En el mesencéfalo lo más usual es encontrarla en el cuadrante dorsolateral. En la TC se ven pequeñas hipodensidades y ocasionales hipodensidades puntiformes en la sustancia blanca.

La lesión axonal difusa consiste en pequeñas lesiones, en el 20% de los casos de tipo hemorrágico, por lo que la TC suele ser normal en más del 80% de los casos. La LAD se asocia a lesiones hemorrágicas en el 56% de los casos, siendo en el 61% de los casos unilateral con mortalidad del 28%. El daño axonal ocurre no solo en el momento del trauma sino días y años después de este generando especialmente secuelas como defectos de la comunicación tanto intrahemisférica como interhemisférica con alteración en la memoria y el procesamiento de información.<sup>16</sup>

**Tabla 2.** Escala de Fisher para hemorragia subaracnoidea

Grados	Criterios
Grado I	No sangre visible. No predice vasoespasmo
Grado II	Sangre difusa sin coágulos. No predice vasoespasmo
Grado III	Sangre abundante de > de 1mm de espesor en el plano vertical (cisterna insular, ambiens o cisura interhemisférica) o en el plano longitudinal de más de 3 x 5 mm (cisterna interpeduncular o silviana). Predice vasoespasmo grave.
Grado IV	Hematoma intracerebral o intraventricular, con o sin sangre en las cisternas de la base. No predice vasoespasmo.



**Lesión o daño secundario.** La lesión secundaria es médicamente prevenible, se define como la cascada de acontecimientos que originan lesión en regiones sanas del encéfalo con posterioridad al traumatismo. La hipotensión arterial, el aumento de la PIC y la hipoxia son las etiologías más frecuentes y de mayor repercusión en el pronóstico del TCE en relación con el descenso de la presión de perfusión cerebral y la génesis de isquemia cerebral global.

La hipoxia cerebral, el estrés oxidativo, la respuesta inflamatoria, el vasoespasma, el edema cerebral, la anemia, los desórdenes electrolíticos y la hipertermia son otros factores que se relacionan con la aparición de daño secundario. El resultado final de cualquier tipo de mecanismo y daño es la hipoxia, que conlleva a la realización de glicólisis anaerobia en las células, siendo esta insuficiente para obtención de ATP, el cual disminuye. Esto genera alteración de la bomba sodio potasio ATP, con importante acumulación de sodio, hidrógeno y calcio intracelular, con efecto osmótico intracelular y arrastre de moléculas de agua lo que va a generar edema citotóxico. De igual manera la acidosis generada activa las proteasas y fosfolipasas con proteólisis y muerte celular.<sup>10</sup>

Todas estas alteraciones son un círculo vicioso que perpetúa y genera alteraciones hidroelectrolíticas (hipo e hipernatremia), hipotensión, hipoxemia, coagulopatía, infecciones y alteraciones gastrointestinales.

**Edema cerebral.** Se genera principalmente por disautonomía del sistema nervios central asociada a congestión e hiperemia y aumento del volumen sanguíneo. Como ya se describió hay dos tipos de edema que afectan en el TCE: el vasogénico que se da por pérdida en la barrera hematoencefálica y el citotóxico por falla en la regulación del líquido intracelular. Este último es el causante de la mayor parte del edema cerebral lo cual se confirma en la RM visualizándose alteración en el coeficiente aparente de difusión. Esto genera compresión de las estructuras con daño cerebral o isquemia. El edema en la TC se visualiza con borramiento de las cisternas, pérdida de los surcos, aplanamiento o compresión ventricular y algunas zonas de hipodensidad generadas en áreas de edema citotóxico. En muchas ocasiones el edema requiere tratamiento quirúrgico descompresivo con drenaje de colecciones, si existen.

**Herniación cerebral.** Ocurre como resultado del aumento constante y rápido de la presión intracraneal. Suele suceder en diferentes sitios afectando el giro del cíngulo cuando es en la línea media (subfalcina), la región media del lóbulo temporal con compresión de la cisterna supraselar en hernia uncal, compresión de las cisternas de la base con hernia transtentorial al descender el lóbulo temporal y en sentido inverso cuando asciende el cerebelo. La importancia de estas hernias es el compromiso del tejido cerebral que se comprime, el cual se manifiesta mediante los diferentes signos y síntomas como son la anisocoria, la depresión respiratoria y el paro cardíaco o respiratorio entre otras.

**Isquemia cerebral.** Es una complicación del TCE que ocurre en aproximadamente el 2% de los casos. Usualmente se da por compresión de las estructuras vasculares entre el parénquima cerebral y la hoz, el tentorio o las estructuras óseas, especialmente por herniación del tejido cerebral. La herniación subfálica produce isquemia en el territorio de la cerebral anterior y pericallosa-marginal, la herniación uncal genera isquemia de la cerebral posterior. Otra causa es el vasoespasma que suele ocurrir de 24 a 48 horas posteriores al trauma y también las lesiones vasculares directas como resultado de fracturas de base de cráneo con laceración o disección arterial y en el caso de los infartos venosos por compresión directa en hematomas o fracturas.

## Clínica y evaluación del paciente

**Manifestaciones.** El TCE puede ser asintomático o cursar con muy pocos síntomas como cefalea, vómito, pérdida de la conciencia, o tener manifestaciones severas como amnesia, déficit neurológico focal sensitivo, motor o en órganos de los sentidos, deterioro neurológico, diferentes estadios del coma y el paro cardio-respiratorio.

En todo tipo de trauma debemos tener en cuenta las pautas de evaluación que propone el Programa avanzado de apoyo vital en trauma para médicos (advanced trauma life support ATLS) en el que se evalúan, se toman las medidas necesarias, precauciones y, simultáneamente, se instauran los tratamientos adecuados.

En la evaluación inicial debemos recordar el **ABCDE** (por sus siglas en inglés) como lo veremos a continuación, haciendo énfasis únicamente en lo relacionado con el TCE.<sup>3,8</sup>

**A: Air way** (vía aérea con control de la columna cervical). Evaluar posibles obstrucciones de la vía aérea, haciéndola permeable a cualquier cuerpo extraño, partes óseas o blandas del mismo paciente u otra alteración, evaluando simultáneamente la columna cervical, manteniéndola en posición adecuada y de ser necesario realizar inmovilización con collar. El trauma cervical se debe suponer en pacientes politraumatizados y con trauma visible superior a las clavículas. En el TCE severo se plantea la necesidad de establecer la vía aérea definitiva mediante la intubación.

**B: Breath** (ventilación y respiración). Mediante la visualización de los movimientos respiratorios y la auscultación. Se deben identificar neumotórax a tensión, hemo-neumotórax masivo y neumotórax abierto que son las lesiones que ponen en mayor riesgo la ventilación los cuales deben ser tratados de forma inmediata. La falla en lograr **A** o **B** pueden causar la muerte de manera más rápida que cualquier otra alteración.

**C: Circulation** (circulación y control de la hemorragia). Evaluar el estado de conciencia, pues la pérdida de esta puede ser causada por bajo gasto cardíaco secundario a

hipovolemia. La coloración de la piel puede indicar la pérdida hemática. El pulso femoral y carotídeo debe ser evaluado, así como en extremidades. La ausencia de pulso central indica la necesidad inmediata de reanimación cardio-cerebro-pulmonar.

Se deben identificar y corregir de inmediato las hemorragias mediante compresión externa, evitando torniquetes en extremidades, excepto en amputación traumática. El tórax, abdomen y fracturas de huesos largos pueden contener grandes cantidades de sangre.

*D: Neurologic deficit* (déficit neurológico). Establecer el nivel de conciencia, tamaño y reacción pupilar, lateralización y nivel del daño raquímedular. Las alteraciones de conciencia deben hacer reevaluar la oxigenación, la ventilación y la perfusión (ABC), así como hipoglicemia, intoxicación alcohólica o de otro tipo, sopesando que el deterioro neurológico en pacientes con trauma es debido normalmente al compromiso por el TCE.

Dentro de la evaluación inicial de los pacientes con TCE es de vital importancia la realización de la escala de Glasgow (tabla 3), que inicialmente fue diseñada para las enfermeras y se universalizó gracias a su facilidad de aplicación, a su buena correlación clínica y a su posibilidad pronóstica.<sup>5</sup>

Al realizar la escala se debe tener en cuenta (*recomendación grado A*):

- Evitar realizarla antes de la estabilización hemodinámica.

**Tabla 3.** Escala de Glasgow.

<b>Respuesta motora</b>	Obedece órdenes	6
	Localiza el dolor	5
	Flexión sin localizar	4
	Rapidez flexora	3
	Rigidez extensora	2
	No respuesta	1
<b>Respuesta verbal</b>	Orientado	5
	Frases desorientadas	4
	Sólo palabras	3
	Sólo sonidos	2
	Ninguna	1
<b>Respuesta ocular</b>	Apertura ocular espontánea	4
	Apertura ocular sólo al llamado	3
	Apertura ocular sólo al dolor	2
	Ninguna	1

- Se debe evaluar cada hora.
- Son significativas diferencias de dos puntos o más.
- Cuando se obtienen respuestas diferentes en cada lado del cuerpo se toma la mejor respuesta.
- Se debe anotar la respuesta obtenida y el valor que corresponda. Esto evita la valoración subjetiva.
- No se debe calcular el Glasgow como un todo. Se debe mirar cada respuesta en forma exacta.

Hay situaciones que dificultan o impiden la valoración de algunas respuestas. Por ejemplo: Afasia, pacientes sordomudos, dificultad en la comunicación por lengua extranjera, retardo mental, cuadriplejía, fracturas múltiples, trauma facial severo, intoxicación etílica o de otro tipo, intubación orotraqueal, cánula de Guedel, sedación terapéutica. En estos casos simplemente se anota como “No evaluable”.

*E: Exposición* (exposiciones y control medio ambiental). Debe evitarse la hipotermia: el paciente debe estar sin ropa para una evaluación adecuada pero inmediatamente se deben usar elementos que garanticen su normotermia.

**Signos vitales.** La evaluación de los signos vitales y del estado neurológico se debe realizar como valoración inicial y cada cierto periodo establecido por el equipo de trabajo dependiendo de la severidad del TCE.

*Respiración.* Evaluar la frecuencia y sus características ya que patrones de respiración patológicos indican la presencia de daño en el tallo cerebral o en el mesencéfalo. Es el primer signo que se debe evaluar (*Recomendación A*).

La hipoxia (saturación de O<sub>2</sub> inferior a 60%) una causa muy importante de daño cerebral secundario. Para mejorar la ventilación se deben realizar inicialmente las maniobras más sencillas: aspirar secreciones y extraer cuerpos extraños, levantar la cabeza, colocar la cánula de Guedel y aplicar máscara de oxígeno (*Recomendación A*).<sup>19</sup>

*Presión arterial.* Realizar medición de la presión arterial en una extremidad no afectada por el trauma. Para obtener un funcionamiento neuronal ideal se debe mantener una presión de perfusión cerebral (PPC) en 70 mm Hg para lo cual la presión arterial media (PAM) debe estar en 90 mm Hg (*Recomendación B*).<sup>10</sup>

*Pulso.* Se evalúa en forma central (femoral o carotídeo) y periférico. La bradicardia sugiere lesión del tallo cerebral o raquímedular. La taquicardia por el contrario es la más usual; sin embargo, debe hacer descartar la presencia de hipovolemia.

*Temperatura.* Inicialmente hay que evitar la hipotermia a toda costa. En la evolución del TCE puede aparecer fiebre como signo de SRIS o infección. Esta genera vasodilatación y generación de CO<sub>2</sub> con aumento del edema cerebral, por lo que debe ser combatida.<sup>8,10</sup>

## Clasificación

**Según el mecanismo del trauma.** Se divide en abierto y cerrado; el trauma abierto se define por la penetración de la duramadre, causada comúnmente por proyectiles y esquirlas. Se asocia a una mayor mortalidad comparado con el TEC cerrado (88% vs. 32%).<sup>12</sup>

**Según la gravedad.** Leve, moderado y severo teniendo en cuenta la escala de coma de Glasgow.

*TCE leve:* Glasgow > o igual a 14; sin signos de focalización ni herida abierta.

*TCE moderado:* Glasgow entre 8 y 13.

*TCE severo:* Glasgow < o igual a 8.

**Según la morfología de la lesión.** Hay lesiones óseas (Fracturas que pueden ser lineales, deprimidas, desplazadas), que pueden comprometer diferentes estructuras como el oído y los diferentes orificios de salida de los nervios craneales; igualmente se pueden presentar lesiones intracraneanas: lesiones intraaxiales (lesión cerebral difusa, contusiones y hematomas parenquimatosos) o extraaxiales (hematoma epidural, hematoma subdural).<sup>3,10</sup>

## Enfoque diagnóstico por imágenes

**Rayos X.** En desuso para la evaluación de TCE ya que su rendimiento es bajo (59-90% de falsos negativos).<sup>20</sup> Anteriormente su utilidad se veía en la sospecha de fractura de base de cráneo y en lactantes con sospecha de fracturas no deprimidas o lineales, lo cual ya ha sido superado por la TC; más aún, cuando se piensa en la posibilidad de un solo estudio (tomografía) que nos de toda la información y evitar irradiar nuevamente un paciente.

La radiografía de cráneo no se recomienda en la evaluación del TCE leve. La fractura de cráneo aumenta la posibilidad de lesión endocraneana, no es suficiente para ser usada ampliamente como parte de la evaluación integral.<sup>21, 22</sup> *Recomendación B.*

**Tomografía computarizada.** La TC es un estudio imagenológico que usa radiación ionizante, y es la primera elección en TCE debido a su amplia disponibilidad, la rapidez del estudio y la visualización de parénquima cerebral, la sangre y las diferentes estructuras óseas. Tiene también sus limitaciones, la principal es el uso de radiación, el artefacto causado en las estructuras óseas de la fosa posterior y temporal. La mayor discusión se da en cuanto al uso de la TC es en el TCE leve, en el que aproximadamente el 15% de los pacientes tiene alguna lesión intracraneal y hasta el 1% padece lesiones que requieren intervención quirúrgica, siendo importante usar criterios adecuados para evitar el uso masivo e irracional de la TC en los servicios de urgencias.<sup>21</sup>

**Tabla 4.** Criterios de New Orleans.

La TC es requerida en pacientes con TCE leve con al menos uno de los siguientes hallazgos. Estos criterios aplican únicamente en pacientes que presentan al ingreso un Glasgow de 15.

1. Cefalea
2. Vómito
3. Edad mayor de 60 años
4. Intoxicación con drogas o alcohol
5. Amnesia anterógrada persistente (a corto plazo)
6. Trauma visible arriba de las clavículas
7. Convulsiones

En los diferentes estudios realizados en el TCE leve se han usado múltiples parámetros para tratar de establecer una mayor sensibilidad y especificidad de estos a las lesiones intracraneanas, demostrándose la superioridad de “los criterios de New Orleans” sobre el “*Canadian CT Head Rule*” para detectar lesiones traumáticas agudas, sin embargo su alta sensibilidad es a expensas de su baja especificidad (Tabla 4).<sup>26</sup> Se recomienda utilizar los criterios de New Orleans a la hora de valorar un paciente con TCE leve y decidir la necesidad de realizarle una TC.<sup>22,26</sup> *Recomendación A.*

Los criterios de New Orleans tienen una sensibilidad del 100% y especificidad del 5,3% en diagnósticos de lesiones neuroquirúrgicas (IC95% 2.5% a 8.3%) y una sensibilidad del 98,3% y especificidad del 5,6% en diagnósticos de lesiones endocraneanas.

**Tabla 5.** *Canadian CT Head Rule*\*

La TC solamente es requerida para pacientes con TCE leve con al menos uno de los siguientes hallazgos: Escala de Glasgow de 13 a 15 con posterior pérdida de la consciencia, amnesia o confusión.

### Alto riesgo de intervención neuroquirúrgica

1. Glasgow < a 15 luego de 2 horas del trauma
2. Sospecha de fractura abierta o deprimida<sup>^</sup>
3. Algún signo de fractura de base de cráneo
4. Dos o más episodios de vómito
5. Mayor de 65 años de edad

### Riesgo medio de lesión cerebral detectada por TC

6. Amnesia > o igual a 30 minutos antes del trauma
7. Mecanismo de trauma peligroso<sup>+</sup>

\* La regla no se aplica a pacientes sin trauma, Glasgow inferior a 13, menores de 16 años, bajo efecto de warfarina o con trastornos hemorrágicos o si presenta una fractura abierta de cráneo evidente.

<sup>^</sup> Signos de fractura de base de cráneo como el signo del mapache, otorrea o rinoliquia.

<sup>+</sup> Mecanismo peligroso es un peatón arrollado por vehículo, ocupante expulsado de vehículo o caída de más de 1 metro o 5 escalones.

La TC no contrastada está indicada en pacientes con pérdida de la conciencia o amnesia post-trauma solo si presenta una o más de las siguientes características: cefalea, vómito, edad mayor de 60 años, intoxicación alcohólica o por drogas, déficit en la memoria a corto plazo, evidencia de trauma por encima de las clavículas, shock postrauma, Glasgow inferior a 15, déficit neurológico focal o coagulopatía.<sup>22</sup>  
*Recomendación A*

La TC no contrastada se debe considerar en pacientes sin pérdida de la conciencia o amnesia post-trauma si presenta déficit neurológico focal, vómito, cefalea severa, edad mayor de 65 años, signos físicos de fractura de base de cráneo, Glasgow inferior a 15, coagulopatía o mecanismo del trauma de alto riesgo (tabla 5).<sup>9,22,26</sup>  
*Recomendación B.*

Los pacientes con TCE leve y TC negativo para lesión intracraneana tienen mínimo riesgo de desarrollar tardíamente lesiones por lo que pueden egresar de urgencias y se dan únicamente los signos de deterioro neurológico para reconsulta.  
*Recomendación B.*

La TC es el único estudio imagenológico necesario las primeras 48 horas después de trauma, así como en TCE moderado y severo (Glasgow < o igual a 13).<sup>22,28</sup>  
*Recomendación A.*

Es importante tener en cuenta que cada paciente es individual y de los pacientes que no tienen pérdida de la conciencia el 1,8% tiene lesión endocraneana y el 0,6% requiere tratamiento neuroquirúrgico.

Tanto los criterios de New Orleans como los *Canadian CT rules* fallan en la evaluación de los pacientes con uso de anticoagulación, en los cuales no hay parámetros establecidos a seguir pero ante el mayor riesgo de sangrado se debe considerar la TC.

**Resonancia magnética (RM).** La RM fue introducida en los años 80 con las primeras imágenes adquiridas con campos magnéticos 0.5 Tesla (T) y pocas secuencias especialmente con información T1 y T2. En la actualidad se dispone de equipos de 1.5 (T) y hasta 3 (T), con nuevas secuencias de adquisición como difusión, espectroscopia, FLAIR, DTI (imágenes con tensor de difusión), y resonancia funcional entre otras, las cuales permiten detectar pequeñas cantidades de sangre así como lesiones en la sustancia blanca.<sup>27</sup>

En la actualidad, a la RM se le ha dado un papel importante en el seguimiento y evolución del TCE subagudo o tardío; no obstante, se continúan realizando estudios para demostrar su utilidad en el momento agudo del TCE ya que tiene una gran ventaja, la de producir mayor contraste entre las diferentes estructuras, especialmente la sustancia gris y blanca a diferencia de la TC.<sup>7,27,30</sup>

Se ha mostrado que la RM tiene mayor sensibilidad con respecto a la TC en detección de anomalías en el TCE,

con 94.0% y 63.4%, respectivamente, en especial el diagnóstico de lesión axonal difusa, hematomas pequeños y sus diferentes estadios, así como en la evaluación del mesencéfalo, ganglios basales y cuerpo calloso.

La RM realizada de forma temprana en el TCE es superior a la TC en el hallazgo de lesiones leves o pequeñas, pero estos hallazgos no modifican las conductas o el manejo del trauma.<sup>28,30</sup>  
*Recomendación B.*

Las limitantes de la RM son su poca disponibilidad y localización fuera o lejos de los servicios de urgencias, la necesidad de sedación, el requerimiento de al menos 20 a 30 minutos para la realización del estudio, además de un pobre diagnóstico del trauma y lesiones en las estructuras óseas.

En la actualidad, en TCE agudo la RM se utiliza como complemento en caso de discordancia clínico-radiológica, sospecha de LAD, también en la evolución tórpida, evaluación de secuelas, debido a que la TC omite hasta el 10 a 20 % de las anomalías vistas en RM.<sup>28-30</sup> La RM temprana en el TCE no tiene peso o gran valor clínico por lo que se debe evitar en la mayoría de los pacientes que cuenten con una TC.<sup>28</sup>  
*Recomendación B.*

**Doppler transcraneal.** La ecografía o ultrasonografía es un estudio imagenológico ampliamente disponible, de bajo costo, el cual en la mayoría de los equipos actuales cuenta con una herramienta adicional llamada Doppler, el cual utiliza un principio físico que permite conocer la velocidad de desplazamiento de las partículas evaluadas (hematíes).

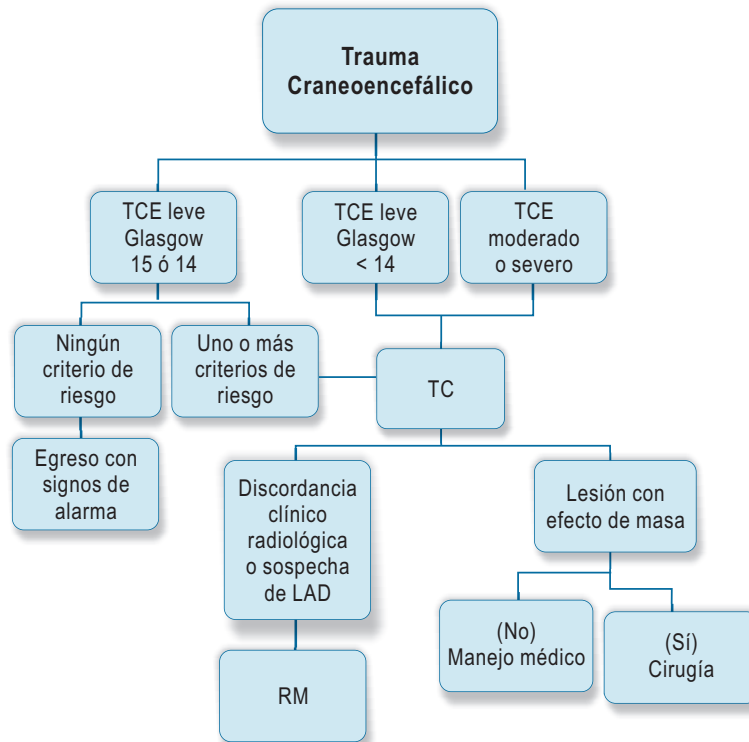
No usa radiación y tiene la limitación de no contar con ventanas adecuadas en el 13% de la población por el espesor de las estructuras óseas del cráneo así como ser operador dependiente. En el TCE en su fase aguda o de diagnóstico no tiene utilidad.

El Doppler transcraneal permite diagnosticar vasoespasmos, lo cual se realiza mediante la relación de las diferentes mediciones de las velocidades del flujo en las arterias del polígono de Willis y de la arteria carótida interna y externa. El cálculo de las velocidades de flujo arteriales permite hacer una correlación con el flujo sanguíneo cerebral.<sup>33,34</sup>

El Doppler transcraneal en el TCE tiene utilidad en el pronóstico y en el diagnóstico de muerte cerebral. Esto mediante el diagnóstico de vasoespasmos cerebral el cual supone bajo flujo cerebral sanguíneo lo que se relaciona con peor pronóstico en los pacientes con TCE.<sup>31,32</sup>

La ultrasonografía trasfontanelar es útil en los menores de 1 año debido a la permeabilidad de las fontanelas y el grosor del hueso, permite diagnosticar trastorno en el sistema ventricular, colapso, efecto de masa y sangrado en su interior desviación de las estructuras de la línea media.





LAD: Lesión axonal difusa.

Figura 1. Propuesta de manejo de los pacientes con trauma craneoencefálico.

## Referencias

- Departamento Administrativo Nacional de Estadísticas (DANE). Estadísticas vitales. Defunciones por grupos de edad y sexo según lista de causas agrupadas 2007, 2008, 2009. Disponible en: <http://www.dane.gov.co>
- Contreras M, Restrepo J, Múnera A. Manual de procedimientos en trauma. 3 ed. Colombia. Editorial Universidad de Antioquia. 2006.
- American Collage of Surgeons. Advanced trauma life support for doctors, ATLS: Student course manual. 2 ed 2008:13-44, 157-187.
- Peden M, Scurfield R, Sleet D, Mohan D, Hyder A, Jarawan E, et al (ed) World report on road traffic injury prevention: summary. Geneva, World Health Organization, 2004.
- González J, Uribe H, González I, Giraldo J. Trauma encefalocraneano. Guías de práctica clínica basadas en la evidencia. Bogotá, Proyecto Instituto de Seguro Social (ISS) - Asociación Colombiana de Facultades de Medicina (ASCOFAME).
- Uscanga M, Castillo J, Arroyo G. Hallazgos por tomografía computada en pacientes con trauma craneoencefálico. Rev Neurol Neurocir Psiquiatr 2005; 38:11-9.
- Lee B, Newberg A. Neuroimaging in traumatic brain imaging. J Am Soc Exper NeuroTher 2005; 2:372-83.
- Brain Trauma Foundation. Guidelines for the management of severe traumatic brain injury. 3 ed. J Neurotrauma 2007; 24 (supl 1).
- Stiell IG, Wells GA, Vandemheen K, Clement C, Lesiuk H, Laupacis A, et al. The Canadian CT Head Rule for patients with minor head injury. Lancet 2001; 357:1391-6.
- Hamdan SG. Trauma craneoencefálico severo: Parte I. Medicrit 2005; 2:107-48.
- Teasdale G, Jennet B. Assesment of coma and impaired consciousness. A practical scale. Lancet 1974; 2:81-4.
- Aldrich EF, Eisenberg HM, Saydjari C. Predictors of mortality in severely head-injured patients with civilian gunshot wound: a report from the NIH Traumatic Coma Data Bank. Surg Neurol 1992; 38:418-23.
- Cohen J, Montero A, Israel Z. Prognosis and clinical relevance of anisocoria-craniotomy latency for epidural hematoma in comatose patients. J Trauma 1996; 41:120-2.
- Bullock MR, Chesnut R, Ghajar J, Gordon D, Hartl R, Newell DW, et al. Surgical management of acute subdural hematomas. Neurosurgery 2006. 58:S16-S24.
- Zumkeller M, Behrmann R, Heissler HE, Dietz H. Computed tomographic criteria and survival rate for patients with acute subdural hematoma. Neurosurgery 1996; 39:709-12.
- Kim J, Gean A. Imaging for the diagnosis and management of traumatic brain injury. J Am Soc Exper NeuroTher 2011; 8:39-53.
- Greene KA, Marciano FF, Johnson BA, Jacobowitz R, Spetzler RF, Harrington TR. Impact of traumatic subarachnoid hemorrhage on outcome in nonpenetrating head injury. Part I: A proposed computerized grading scale. J Neurosurg 1995; 83:445-52.

18. Servadei F, Murray GD, Teasdale GM, Dearden M, Iannotti F, Lapierre F, et al. Traumatic subarachnoid hemorrhage: demographic and clinical study of 750 patients from the European Brain Injury Consortium Survey of Head Injuries. *Neurosurgery* 2002; 50:261-7.
19. Kelly DF, Nikas DL, Becker DP. Diagnosis and treatment of moderate and severe head injury in adults. En: Youmans JR (ed). *Neurological surgery*. Philadelphia: WD Saunders, 4 ed, 1996; vol. 3: 618-718.
20. Zee CS, Go JL. Imaging of head trauma. *Neuroimaging Clin NAm* 2002; 12: 325-38.
21. Jagoda AS, Cantril SV, Wears R, Valadka A, Gallagher EJ, Gottesfeld SH, et al. Clinical policy: neuroimaging and decision making in adult mild traumatic brain injury in the acute setting. *Ann Emerg Med* 2002; 40:231-49.
22. Jagoda AS, Chair JB, Bruns JJ, Cantrill SV, Gean A, Kuns P, et al. Clinical policy: Neuroimaging and decision making in adult. Mild traumatic brain injury in the acute setting. *J Emerg Nurs* 2009; 35:e5-e40.
23. Haydel MJ, Preston CA, Mills TJ, Luber S, Blaudeau E, DeBlieux P. Indications for computed tomography in patients with minor head injury. *N Engl J Med* 2000; 343:100-5.
24. Fisher CM, Kistler JP, Davis JM. Relation of cerebral vasospasm to subarachnoid hemorrhage visualized by computerized tomographic scanning. *Neurosurgery* 1980; 6:1-9.
25. Povlishock JT, Christman CW. The pathobiology of traumatically induced axonal injury in animals and humans: a review of current thoughts. *J Neurotrauma* 1995; 12:555-64.
26. Stiell I, Clement C, Rowe B, Schull M, Brison R, Cass D, et al. Comparison of the Canadian CT Head Rule and the New Orleans Criteria in patients with minor head injury. *JAMA* 2005; 294:1511-8.
27. Shenton ME, Hamoda HM, Schneiderman JS, Bouix S, Pasternak O, Rathi Y, et al. A review of magnetic resonance imaging and diffusion tensor imaging findings in mild traumatic brain injury. *Brain Imaging Behavior* 2012; 6:137-192.
28. Manolakaki D, Velmahos GC, Spaniolas K, De Moya M, Alam HB, Park PK, et al. Early magnetic resonance imaging is unnecessary in patients with traumatic brain injury. *J Trauma Injury Infection Critical Care* 2008; 66:1008-14.
29. Orrison WW, Gentry LR, Stimac GK, Tarrel RM, Espinosa MC, Cobb LC. Blinded comparison of cranial CT and MR in closed head injury evaluation. *Am J Neuroradiol* 1994; 15:351-6.
30. Doezema D, King JN, Tandberg D, Espinosa MC, Orrison WW. Magnetic resonance imaging in minor head injury. *Ann Emerg Med* 1991; 20:1281-5.
31. Mittl RL, Grossman RI, Hiehle JF, Hurst RW, Kauder DR, Gennarelli TA, et al. Prevalence of MR evidence of diffuse axonal injury in patients with mild head injury and normal head CT findings. *Am J Neuroradiol* 1994; 15:1583-9.
32. Lee JH, Martin NA, Alsina G, McArthur DL, Zaucha K, Hovda DA, Becker DP. Hemodynamically significant cerebral vasospasm and outcome after head injury: a prospective study. *J Neurosurg* 1997; 87:221-33.
33. Arenas W, Silva F, Romero J. Utilidad del doppler transcraneal en enfermedad cerebrovascular crítica. *Acta Neurol Colomb* 2007; 23:266-77.
34. Oertel M, Boscardin WJ, Obrist WD, Glenn TC, McArthur DL, Gravori T, et al. Posttraumatic vasospasm: the epidemiology, severity, and time course of an underestimated phenomenon: a prospective study performed in 299 patients. *J Neurosurg* 2005; 103:812-24.