



## Caso Clínico

# Dolor Lumbar Crónico, Reto Diagnóstico: Un Caso de Tuberculosis Espinal del Hospital ESE San Juan de Dios, Girón.

Agustín Vega Vera\*  
Luz Stella Rodríguez Moreno\*\*  
Martín Fabián Quirós Pinto\*\*  
Marlon Mauricio Quintero Quintero \*\*

### Resumen

**E**l dolor lumbar crónico es uno de los motivos más frecuentes de la consulta médica y su prevalencia ha sido calculada en un 70% en los países industrializados. Presentamos un caso clínico cuyo diagnóstico final fue tuberculosis espinal; todo un reto, dadas las condiciones de presentación clínica en que predomina el dolor lumbar acompañado de síntomas sistémicos.

La tuberculosis espinal es uno de los problemas que ha aquejado a la población mundial de una manera silente durante años. Las principales dificultades clínicas son: el retraso de los médicos para realizar el diagnóstico de tuberculosis espinal (promedio 3 meses), su largo periodo de recuperación (12 meses o más) y el alto costo de dicho tratamiento.

Su presentación semiológica es dolor lumbar, acompañado de síntomas inespecíficos como fiebre y pérdida de peso, además, deformidad de la columna vertebral y complicaciones neurológicas como la paraplejía, hasta en un 50%. Su diagnóstico necesita la comprobación bacteriológica y del aislamiento de la *Mycobacteria*. La evaluación inicia con la radiografía simple de columna vertebral, luego tomografía axial computarizada (TAC), y/o resonancia nuclear magnética (RNM), permitiéndonos así una mejor valoración del proceso patológico y su compromiso. Actualmente, el tratamiento antibiótico junto al manejo quirúrgico han contribuido dramáticamente a alterar la historia natural de esta enfermedad.

### Palabras clave:

Tuberculosis espinal, mal de Pott, tuberculosis osteoarticular.

\* MD Internista, Profesor Asociado, Facultad de Medicina, Universidad Autónoma de Bucaramanga.

\*\* Estudiante VII Semestre de Medicina, Universidad Autónoma de Bucaramanga.

Correspondencia: Dr Vega, Universidad Autónoma de Bucaramanga, Facultad de Medicina; AA 1642, Bucaramanga.

## PRESENTACIÓN DEL CASO

Paciente de género femenino, 30 años de edad, madre soltera, modista, natural y procedente del área urbana de Girón. Remitida de consulta externa de medicina general y ortopedia para valoración de dolor lumbar crónico.

Su enfermedad inició 8 meses atrás con dolor dorso lumbar, inicialmente de intensidad leve pero luego se fue intensificando hasta incapacitarla funcionalmente; recibió manejo con sesiones de fisioterapia y analgésicos sin mejoría. En el último mes, se acompaña de parestesias en ambas piernas, niega pérdida de fuerza de ellas y/o compromiso de esfínteres. Actualmente, el dolor es constante y se exagera con los movimientos, mejora con el reposo y el consumo de antiinflamatorios no esteroideos.

En antecedentes de importancia, el padre sufrió de tuberculosis pulmonar hace 15 años, recibió tratamiento completo y actualmente asintomático. En la revisión por sistemas en el último mes, hay pérdida de peso referido como 4 kgs, astenia, adinamia, anorexia, fiebre no cuantificada, de predominio nocturno.

Al examen físico encontramos una mujer pálida, sin dificultad respiratoria, signos vitales normales. En tórax, ruidos respiratorios y cardiacos sin agregados, abdomen sin masas ni megalias. Neurológicamente no hay déficit motor ni sensitivo, marcha antálgica. Reflejos osteotendinosos (ROT) conservados. A la inspección de la columna vertebral, se observa escoliosis leve izquierda, acompañada de cifosis torácica acentuada a nivel de T8. Y a la palpación de las apófisis espinosas de arriba abajo se encuentra dolor a nivel de T7, T8, T9, acompañada de espasmo muscular bilateral y disminución de movimientos vertebrales, Lasègue negativo.

Se realizan paraclínicos, con los siguientes hallazgos: el cuadro hemático muestra anemia sin alteración en la fórmula diferencial, VSG aumentada. Radiografía dorso lumbo sacra reportó: Notoria disminución de la altura del cuerpo vertebral T7, con imagen de protrusión hacia el lado derecho en la proyección AP (Figura 1). Con los anteriores hallazgos se le solicitó RNM reportando: Fractura patológica de T7 con extensión a las regiones paravertebrales y con extensión al canal raquídeo en los niveles T6-T7, T7-T8, imágenes secundarias a lesión de tipo inflamatorio versus neoplásico (Figura 2).

Se remitió a III nivel de atención, donde fue valorada por el servicio de ortopedia; se realizó biopsia para estudio histopatológico, que mostró granulomas caseosos acompañados de bacilos ácido alcohol resistentes. Como tratamiento se le realizó debridamiento y manejo quirúrgico con injerto óseo, se acompañó de tratamiento para tuberculosis acortado supervisado a 6 meses con: Isoniacida, Rifampicina, Pirazinamida y Estreptomina.

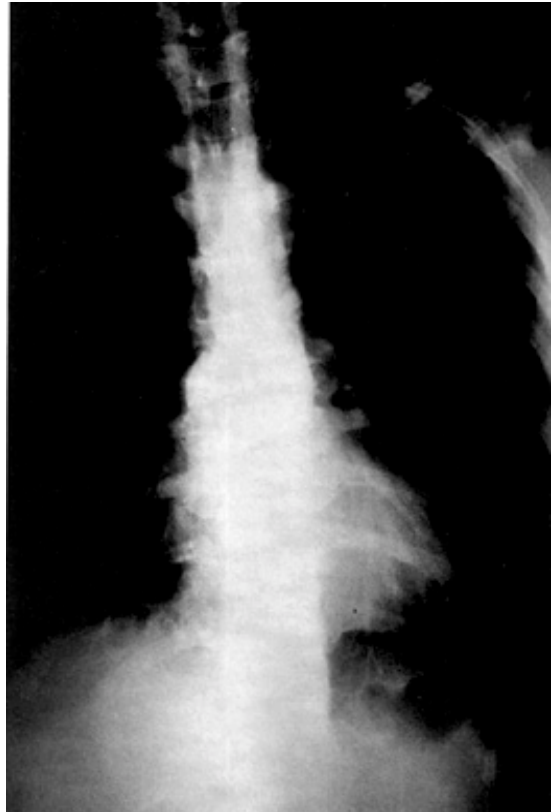


Figura 1. Radiografía de tórax. Muestra fractura y aplastamiento vertebral.

Actualmente, en tratamiento médico, con recuperación funcional, asintomática, y sin complicaciones neurológicas como la paraplejía.

## DISCUSIÓN

El dolor lumbar es uno de los problemas más frecuentes en la consulta médica. Más del 80% de la población sufre al menos un episodio de dolor lumbar a lo largo de su vida, que en un 75 % de los casos se resuelve en menos de 6 meses sin tratamiento específico, cronificándose el resto.<sup>1,2</sup> Afecta por igual a hombres y mujeres, especialmente entre la cuarta y sexta décadas de la vida. Una anamnesis y exploración física detalladas serán a menudo suficientes para el diagnóstico; la demanda rutinaria de pruebas complementarias costosas no parece indicada. Para el abordaje diagnóstico de dolor lumbar es útil considerar, de entrada, si coexiste o no con dolor ciático y/o déficit neurológico. Nosotros evaluamos a la paciente con el siguiente diagrama (Figura 3).

La TAC y/o la RNM, son los métodos exploratorios complementarios de mayor utilidad para el diagnóstico de cualquiera de las patologías antes indicadas, y han desplazado a la mielografía clásica. En todo caso, su indicación es prioritaria ante cuadros sugerentes de un proceso infeccioso o neoplásico.<sup>3</sup> Como lo fue en nuestro

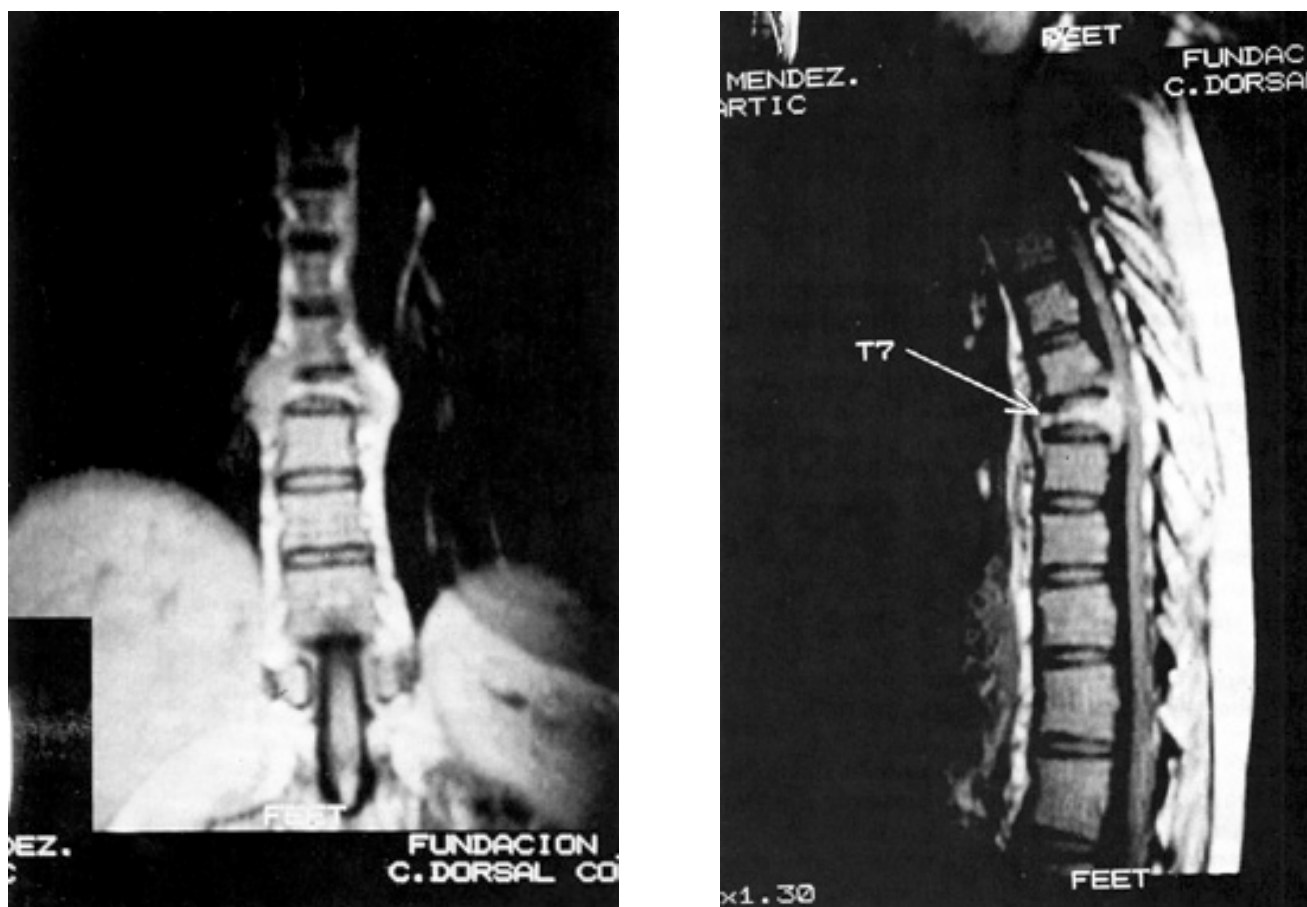


Figura 2. Resonancia magnética; AP (panel A) y lateral (panel B). Muestran fractura patológica en T7, con extensión a canal raquídeo en los niveles T7 y T8.

caso, elegimos la resonancia nuclear magnética informándonos de fractura patológica del cuerpo vertebral T7, acompañadas de imágenes secundarias de tipo inflamatorio por lo cual se debía descartar lesiones de este tipo o neoplásico. La paciente fue llevada a biopsia, el examen histopatológico mostró granulomas caseosos acompañados de bacilos ácido alcohol resistentes, mostrándonos como diagnóstico final de tuberculosis espinal.

La tuberculosis es una enfermedad infecciosa, con amplia distribución mundial, transmisible, curable, usualmente crónica, de presentación clínica variable; producida por micobacterias principalmente del complejo *Mycobacterium tuberculosis*. Esta enfermedad que se creía ya controlada, ha reaparecido produciendo 1.5 millones de defunciones al año, e incluso más en combinación con el VIH/SIDA, siendo la principal causa de muerte por enfermedad en adolescentes y adultos.<sup>1,4</sup> La TBC tiene distribución mundial y la Organización Mundial de la Salud estimó que en el mundo aparecen anualmente entre 8 y 10 millones de casos nuevos, y cerca de 3 millones fallecen a causa de la enfermedad.<sup>5</sup> Aproximadamente 1750 millones de personas están infectadas por el *Mycobacterium tuberculosis*, es decir

cerca de la tercera parte de la población mundial, lo que hace de la TBC la infección más prevalente en el mundo.<sup>1,5,6</sup> En América Latina se calculan 400 mil casos nuevos al año y entre 60 y 75 mil personas mueren por TBC anualmente.<sup>7</sup> En Colombia según los registros del Programa Nacional, se descubren entre 10 y 12 mil casos nuevos cada año. En 1997 la incidencia en el país fue de 21.5 por 100.000 habitantes, ya que el Ministerio de Salud reportó 8.042 casos nuevos de todas las formas de TBC. Entre ellos 7192 fueron de localización pulmonar(89.43%) y 850 de localización extrapulmonar (10.56%). En un estudio llevado en Bucaramanga entre los años 1990 a 1999, se encontraron tan sólo 2 casos reportados de mal de Pot, de un total de 1652 casos de tuberculosis reportados durante este periodo.<sup>8</sup>

Clínicamente la tuberculosis afecta principalmente a los pulmones, pero también a otros órganos llamándose tuberculosis extrapulmonar. Entre estas, se mencionan las formas<sup>6,9</sup> miliar, pleural, ganglionar, pericárdica, peritoneal, meníngea, urinaria, genital, osteoarticular, espinal (mal de Pot.) o la que afecta las glándulas suprarrenales. La tuberculosis ósea comprende del 2% al 3% de todos los casos de tuberculosis reportados, de los cuales 1(uno) de cada 3(tres) casos compromete la

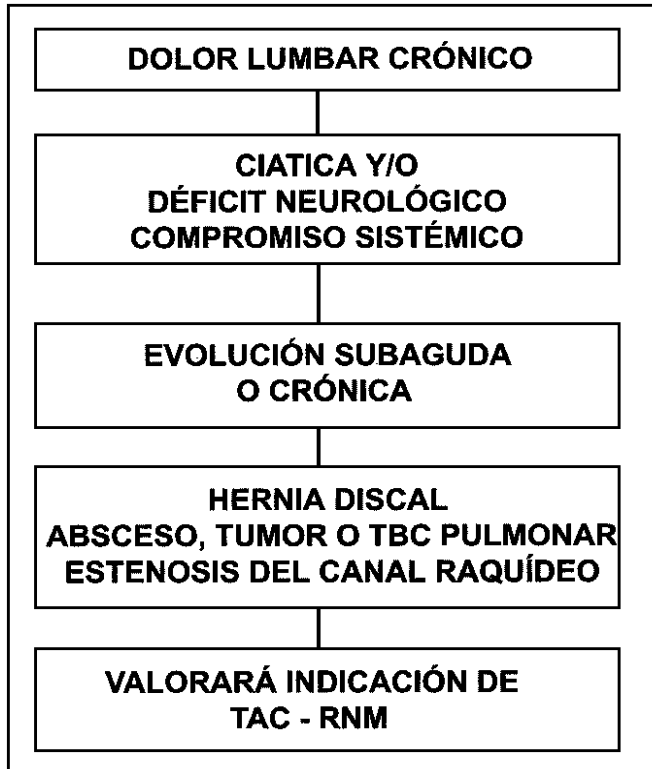


Figura 3. Esquema de seguimiento en pacientes con dolor lumbar crónico.

columna vertebral;<sup>10,11</sup> la incidencia de infección aumenta con la edad pero hombres y mujeres son igualmente infectados. La espina torácica baja es la que se compromete en la mayoría de los casos, seguida de la espina lumbar, dejando en último lugar el compromiso de la espina cervical y sacra.<sup>10</sup>

Los primeros reportes de tuberculosis vertebral se tienen en el neolítico y en momias egipcias en las cuales se encontraron deformidades espinales. También en la época romana, Hipócrates describió pacientes que presentaban deformidades espinales y a su vez enfermedad pulmonar, hasta que en 1779 Percival Pott<sup>12</sup> dio el primer informe completo de infección vertebral tuberculosa y más tarde en 1854 Wilensky y Nelaton acuñan a esta patología el término de osteomielitis.<sup>13</sup> La comprensión científica de la osteomielitis empezó con Rodet A en 1884, quien descubrió experimentalmente el desarrollo de osteomielitis al infectar animales con *S. aureus*.<sup>14</sup>

Fisiopatológicamente, dos son las formas por medio de las cuales la infección puede alojarse en los cuerpos vertebrales: la primera es la siembra de un foco por vía hematogena; la segunda, por continuidad realizado por diseminación linfática desde la pleura infectada.<sup>10</sup> El *Mycobacterium tuberculosis* es el agente no piógeno que con mayor frecuencia infecta la espina.<sup>10</sup> Después de haberse radicado el bacilo tuberculoso en la vértebra, comienza el proceso de multiplicación de la bacteria y la consiguiente expansión de la infección. Desde el ángulo

anterior superior o inferior de la vértebra la infección alcanza el cuerpo vertebral adyacente destruyendo el disco intervertebral; luego, el hueso se infecta, se ablanda y se deteriora debido a la tensión producida por el peso corporal manifestando la característica *deformidad en giba*.<sup>11,17-19</sup> Los déficit neurológicos son causados por: (1) extensión directa de la infección en la forma de absceso, comunicación por el canal espinal a los elementos nerviosos o (2) la compresión secundaria a la fractura patológica como resultado del deterioro del hueso.<sup>10,11,15,16</sup>

La evolución natural de la enfermedad da lugar al desarrollo de abscesos en el área afectada,<sup>10,11</sup> en más del 50% de los casos estos abscesos aparecen después de la instauración del tratamiento y solo son identificables con la Tomografía Axial Computarizada o la Resonancia Nuclear Magnética. Aunque típicamente la lesión espinal se presenta como un único absceso, raras veces se ha descrito como dos abscesos separados.<sup>17-19</sup> El pus que se produce es acumulado y retenido por los ligamentos paravertebrales. En algunos casos el pus puede disecar a lo largo de la espina y los ligamentos, permitiendo así que el material sea drenado a distancia, por ejemplo en el espacio supraclavicular, o en el espacio posterior de la cresta ilíaca o simplemente en los glúteos. Han sido reportados casos de perforación intestinal y abscesos en el psoas.<sup>11,17-19</sup>

El curso de la infección varía con el organismo infectado y el estado inmune del paciente. La propia infección puede crear una condición malnutricional que compromete mucho más el sistema inmune.<sup>17-20</sup> Según Waldvogel y Vasey la muerte ocurre en 10% de pacientes con infecciones espinales.<sup>21</sup> Los individuos con un buen sistema inmune superan la infección sin necesidad del tratamiento. Esto ha sido probado experimentalmente por Fraser, Osti, y Vernon-Roberts.<sup>20</sup> En el 50 % de los casos aparece debilidad de los miembros inferiores o parálisis denominándose así *Paraplejía de Pot*.<sup>10,11,17</sup> Hay descritos varios tipos de paraplejía dependiendo si esta es consecuencia de compromiso medular por la misma infección (vasculitis o aracnoiditis) o compresión externa por el absceso; así mismo, se ha sugerido la práctica de cirugía temprana en los casos en que aun no hay compromiso espinal para evitar paraplejas irreversibles.<sup>17,23</sup>

Se han descrito cuatro síndromes clínicos como presentación inicial;<sup>24</sup> el más predominante y frecuente es el dolor de espalda en región dorsal, el cual es agudo e insidioso, de moderado a severo, relacionado con la actividad física, secundario a fracturas patológicas vertebrales, acompañado de espasmo muscular paraespinal de moderado a severo. La infección de la espina cervical con formación de abscesos se puede manifestar con tortícolis, disfagia, estridor respiratorio, ronquera (a causa de parálisis del nervio laríngeo recurrente). La segunda forma de presentación, es el

dolor lumbar y/o sacro, acompañado de contractura muscular en flexión y limitación de movimientos. Una tercera presentación, es el dolor abdominal, con signos y síntomas que pueden sugerir un abdomen agudo, dado por los abscesos paravertebrales retroperitoneales. Y por último, el síndrome meníngeo, cuando compromete meninges vertebrales. La clínica en el anciano y en el paciente inmunosuprimido pueden ser mínimos. Los hallazgos neurológicos raramente son de origen radicular; más frecuentemente involucran múltiples grupos de nervios (por compresión), pueden ocurrir tardíamente y aumentar o disminuir en intensidad. Son más frecuentes cuando hay infección de las áreas cervical y torácica, y menos frecuentes cuando está comprometida el área lumbar y sacra. La parálisis<sup>25,26</sup> es una complicación seria pero raramente es la queja principal. Los síntomas constitucionales incluyen anorexia, malestar general, diaforesis nocturna, fiebre intermitente y pérdida de peso.

Ninguna técnica diagnóstica imagenológica es 100% eficaz para confirmar la infección espinal, y se necesita del aislamiento de la micobacteria.<sup>10,27,28</sup> En cuanto a exámenes de laboratorio, se puede observar una velocidad de sedimentación globular (VSG) y Proteína C reactiva aumentadas; recuento de leucocitos elevado, indicando proceso inflamatorio e infeccioso, pero no confirman el diagnóstico de tuberculosis espinal.<sup>10,29</sup> La prueba de tuberculina puede comprobar exposición a micobacterias, pero no es diagnóstica en este caso. La biopsia con aguja de la lesión sospechosa y el cultivo de esta muestra son los mejores métodos para determinar la infección e identificar el agente causal.<sup>30</sup> El éxito informado para la biopsia percutánea con aguja y control radiológico o Tomográfico, va desde 71% hasta 96%, y los resultados falsos negativos han sido de 4% a 20%.<sup>30,31</sup>

Existen varias técnicas radiológicas tales como Rayos X(Rx), Tomografía Axial computarizada(TAC), Resonancia Nuclear Magnética(RNM) y exámenes Radio Nucleares. La radiografía simple es el estudio inicial,<sup>21</sup> según WALDVOGEL Y VASEY los hallazgos de 2 a 12 semanas (tempranos) de inicio de la infección son estrechamiento del disco intervertebral, pérdida del contorno normal del disco, defectos en la porción subcondral, hipertrofia del hueso, y osteopenia localizada; los hallazgos tardíos (2 años) pueden ser colapso de vértebras como formando un acordeón, cifosis y anquilosis.<sup>25,26</sup>

La Tomografía Axial Computarizada con o sin contraste permite evaluar el proceso patológico y el grado de compromiso neural, identifica abscesos, compromiso de tejidos blandos adyacentes, defectos líticos del hueso subcondral, aplanamiento del disco y fractura de vértebras.<sup>32</sup> La única anomalía en radiografía simple (RX) y tomografía axial computarizada (TAC), específica para TBC es la fina calcificación de los tejidos blandos paravertebrales. La resonancia nuclear magnética (RNM)

permite mayor delineación del proceso patológico ya que diferencia al tejido sano del infectado. Se deben utilizar las 2 ventanas de RNM (T1 y T2) vistas en el plano sagital. Hay una sensibilidad de la RNM de 96%, una especificidad de 92%.<sup>32,33</sup> En T1 se observa disminución de la intensidad en los cuerpos vertebrales y espacios discales, sin diferenciación del margen entre el disco y el cuerpo vertebral. En T2 existe un aumento en la intensidad del disco intervertebral, notable disminución en el cuerpo vertebral, áreas de intensidad aumentada en el tejido blando paravertebral que indican la presencia de abscesos.<sup>33-36</sup>

Exámenes Radio Nucleares con marcadores radioactivos tales como Tecnecio 99, Galio 67 e Indio 111, son relativamente eficaces para buscar infección espinal.<sup>37</sup> El Galio es bueno para buscar en hueso y detectar osteomielitis; MODIC y colaboradores reportaron<sup>33</sup> una sensibilidad del 90%, especificidad del 100% y exactitud del 94% en pacientes en los que se les estudió con una combinación de Tecnecio y Galio. El Indio es buen detector de abscesos, no diferencia entre infección aguda y crónica, pero sí una lesión infecciosa de una no infecciosa.<sup>33</sup>

El tratamiento de la enfermedad está basado en dos pilares fundamentales, farmacológico y quirúrgico.<sup>38-41</sup> En una evaluación realizada de los métodos quirúrgicos eficaces y no eficaces por el MEDICAL RESOURCE COUNCIL WORKING PARTY se demuestra que existen mejores resultados con respecto a la deformidad, recurrencia, desarrollo de parálisis y resolución cuando la cirugía radical (debridación definitiva e injerto al mismo tiempo) es ejecutada con cubrimiento quimioterapéutico.<sup>39-41</sup>

El tratamiento médico llevado en Colombia<sup>9,42</sup> para la tuberculosis extrapulmonar, es igual a si fuera un caso de tuberculosis pulmonar,<sup>40</sup> recomiendan el esquema acordado supervisado a 6 meses con: Isoniacida, Rifampicina, Pirazinamida y Estreptomina o etambutol.

Factores de pobre pronóstico son la edad mayores de 70 años y paraplejía. Las causas de muerte son la extensión al sistema nervioso central y la persistencia de la paraplejía.<sup>17,43</sup>

## SUMMARY

Chronic lumbar pain is one of the most frequent reasons for medical consult and its prevalence has been calculated in a 70% in industrial countries. We presented a clinic case which its final diagnosis was spinal tuberculosis. It is a challenge, because its clinical findings are both back pain and systemic alterations.

Spinal tuberculosis is one of the problems that have grieved silently the world's population during years. The principal clinic embarrassments are: the doctor's delay to conclude spinal tuberculosis diagnosis (3 months in average), its long recuperation (12 months or more) and the grand cost of its treatment.

Its semiologic presentation is lumbar pain, accompanied by inespecific symptoms as fever and the loss of weight, in addition to, the deformity of the dorsal

column and neurologic complications like paraplegia in a 50%. Spinal tuberculosis diacritic needs of a bacteriologic comprobation and of the mycobacterium's isolation. The evaluation begins with a simple radiograph of dorsal column, followed by a computerized axial tomography, and/or a nuclear magnetic resonance, giving us the chance of a better valuation of the pathological process and its compromise. At the present time, the antibiotic treatment with the surgical management have contributed to alter the natural history of this disease.

**Key Words:** Spinal tuberculosis, Pott's disease, osteoarticular tuberculosis.

## REFERENCIAS

- Informe sobre enfermedades infecciosas. Eliminar obstáculos al desarrollo. Instituto de Salud Carlos III: Ministerio de Sanidad y Consumo, España 1999.
- Borenstein D.G. Chronic low back pain. *Rheumatic Diseases Clinics of North America* 1996;22:439-54.
- Ulrich BH, Van Der Reis W. Low back pain. *Primary Care. Clinics in Office Practice*. 1996;23:345-64.
- Leibert E, Schluger NW, Bonk S et al. Spinal tuberculosis in patients with human immunodeficiency virus infection: Clinical presentation, therapy and outcome. *Tuber Lung Dis* 1996;77: 329-34.
- Raviglione MC, Snider DE, Kochi A. Global epidemiology of tuberculosis. Morbidity and mortality of a worldwide epidemic. *JAMA* 1995;273: 220-26.
- Fauci A, Braunwald E et al. Harrison. *Principios de Medicina Interna*. Volumen I. Edición 14. Madrid. McGraw-Hill Interamericana. 1998:1153-1154.
- OPS-OMS. *Tuberculosis en las Américas*. Washington, D: C. Septiembre 1996.
- Cáceres FM, Flores NS, García MH, y col. *TBC en Bucaramanga, 1990-1999*. Secretaría de Salud y del Ambiente, HURGV, 2000.
- Vélez H, Rojas W. *Fundamentos de Medicina. Neumología*. Quinta Edición. Medellín. Colombia. Corporación Para Investigaciones Biológicas. 1998: 157-74.
- Mandell G, Bennett JE, Dolin R. *Principles and Practice of Infectious Diseases*, 5th ed. Philadelphia. Churchill Livingstone edit, 2000: 626-36
- Campbell WC. *Canale: Campbell's Operative Orthopaedics*, Ninth Edition. St. Louis. Mosby, Inc. 1998: 626-38
- Pott P, Remarks on that kind of palsy of the lower limbs which is frequently found to accompany a curvature of the spine. London: J Johnson, 1779.
- Wilensky AO, Osteomyelitis of the vertebra, *Ann Surg* 1929; 561-65.
- Rodet A, Etude Expérimentale sur L'osteomyélite Infectieuse, *Compt Rend Acad Sci*, 1884; 569-71.
- Colmenero JD, Jimenez-Mejias ME, Sanchez-Lora et al. Pyogenic, tuberculous, and brucellar vertebral osteomyelitis: A descriptive and comparative study of 219 cases. *Ann Rheum Dis* 1997; 56: 709-15.
- Meghji S, White PA, Nair SP, et al. *Mycobacterium tuberculosis* chaperonin 10 stimulates bone resorption: A potential contributory factor in Pott's disease. *J Exp Med* 1997;186: 1241-46.
- Janssens J-P, de Haller R. Spinal tuberculosis in a developed country. A review of 26 cases with special emphasis on abscesses and neurologic complications. *Clin Orthop* 1990: 257: 67-75.
- Ross PM, Fleming JL, Vertebral Body Osteomyelitis: spectrum and natural history: a retrospective analysis of 37 cases, *Clin Orthop* 1976; 118:189-95.
- Feldenzer JA, McKeever PE, Schaberg DR, et al, The pathogenesis of Spinal Epidural Space Abscess: microangiographic studies in an experimental model, *J Neurosurg* 1988; 69:110-14.
- Nichols BL, Nutrition and Infection, *South Med J* 1978; 71:705-15
- Waldvogel FA, Vasey H: Osteomyelitis: the past decade, *New England Journal Medicine* 1980; 3: 360-63.
- Fraser RD, Osti OL, Vernon-Roberts B, Discitis following Chemonucleolysis: an experimental study, *Spine* 1986; 11: 679-83.
- Hodgson AR. Infectious Disease of the Spine. In: Rothman RH, Simeone FA, editors: *The spine*, Philadelphia, 1975.
- Puig-Guri J, Pyogenic Osteomyelitis of the Spine: differential diagnosis through clinical and roentgenographic observations, *J. Bone Joint Surg.* 1946;28:29-35.
- Seddon HJ, Pott's Paraplegia, *Br. J. Surg* 1935;22:769-75.
- Seddon HJ, The pathology of Pott's Paraplegia, *Proc. R. Soc. Med* 1946; 39:723-29
- Berk RH, Yazici M, Atabay N, et al. Detection of *Mycobacterium tuberculosis* in formaldehyde solution-fixed, paraffin-embedded tissue by polymerase chain reaction in Pott's disease. *Spine* 1996; 21:1991-95.
- Jellis JE. Bacterial infections: Bone and joint tuberculosis. *Bailliere's Clin Rheumatol* 1995; 9: 151-59.
- Vélez A. *Fundamentos de Medicina. Enfermedades Infecciosas*. Quinta Edición. Medellín: Corporación para Investigaciones Biológicas, 1998: 461-70.
- Laredo JD, Bard M, Cywiner-Golenzer C et al. Percutaneous biopsy of musculo-skeletal lesions. In: Bard M, Laredo JD, eds. *Interventional radiology in bone and joint*. New York: Springer-Verlag, 1988:3-50.
- Mondal A. Cytological diagnosis of vertebral tuberculosis with fine-needle aspiration biopsy. *J Bone J Surg* 1994; 76-A: 181-84.
- Cotten A, Flipo RM, Drouot MH, et al. Spinal tuberculosis: Study of the radiological aspects of 82 cases. *J Radiol* 1996; 77: 419-26.
- Modic T, Masaryk T, Plaushtek D. Magnetic Resonance Imaging of the Spine, *Radiol Clin North Am* 1986; 14:229-30.
- Malagón V. *Tratado de Ortopedia y Fracturas*. Bogotá: Editorial Médica Celsus, 1994: 471-76.
- Al-Muhim FA, Ibrahim EM, El-Hassan AY et al. Magnetic resonance imaging in tuberculous spondylitis. *Spine* 1995; 20: 2287-92.
- Arizono T, Oga M, Shiota E, et al. Differentiation of vertebral osteomyelitis and tuberculous spondylitis by magnetic resonance imaging. *Int Orthop* 1995; 19: 319-22.
- Ridley N, Shaikh MI, Remedios D, et al. Radiology of skeletal tuberculosis. *Orthopedics* 1998; 21: 1213-20.
- Hodgson AR, Yau A, Kwon JS, et al. A clinical study of 100 consecutive causes of Pott's paraplegia, *Clin Orthop* 1964; 36:128-35.
- Medical Resource Council Working Party on Tuberculosis of the spine. Five-year assessments of controlled trials of treatment, debridement and anterior spinal fusion in the management of the spine: studies in Bulawayo (Rhodesia) and in Hong Kong *J Bone joint Surg* 1978; 60-B: 163-70.
- Bass JB Jr, Farer LS, Hopewell PC, et al. Treatment of tuberculosis and tuberculosis infection in adults and children. American Thoracic Society and The Centers for Disease Control and Prevention. *Am J Respir Crit Care Med* 1994;149:1359-74.
- Rajeswari R, Balasubramanian R, Venkatesan P et al. Short-course chemotherapy in the treatment of Pott's paraplegia: Report on five year follow-up. *Int J Tuberc Lung Dis* 1997; 1:152-58.
- Prevención y Control de Tuberculosis. *Gufa de atención Integral: Ministerio de salud*, Marzo de 1998.
- Gorse GJ, Pais MJ, Kusske JA, et al. Tuberculous spondylitis. A report of six cases and a review of the literature. *Medicine (Baltimore)* 1983; 62: 178-93.