

Envenenamiento aracnídico en las Américas

Juan Carlos Quintana Castillo*

Rafael Otero Patiño**

Resumen

Las arañas de verdadero interés médico en el mundo pertenecen a los géneros *Phoneutria*, *Loxosceles*, *Latrodectus* y *Atrax*, el primero de los cuales se distribuye desde Costa Rica hasta Bolivia. El género *Atrax* se encuentra en Australia, Nueva Guinea y las islas Salomón. *Loxosceles spp* y *Latrodectus spp* son arañas cosmopolitas. El accidente aracnídico en América es un problema de salud pública en países como Chile, Estados Unidos y Brasil, siendo las mordeduras por *Loxosceles spp* más frecuentes en los dos primeros países y por *Phoneutria spp* en Brasil. En Colombia no conocemos publicaciones sobre accidentes por *Loxosceles spp* pero sí por *Latrodectus spp* en la primera mitad del siglo XX, y relatos recientes (1990s) de accidentes por *Phoneutria spp* en Antioquia. Se presenta una revisión de los aspectos taxonómicos, toxicológicos y clínicos del aracnidismo, de tal manera que nos permita estar atentos para diagnosticar y tratar correctamente estos accidentes. [Medunab 2002; 5 (13): 14 - 22]

Palabras clave: Arañas, veneno, neurotoxinas, *Loxosceles*, *Phoneutria*, *Latrodectus*.

Las arañas pertenecen al phylum *Arthropoda*, subphylum *Chelicerata* (quelicerados), clase *Arachnida*, orden *Araneae*. Se han descrito aproximadamente unas 35.000 especies de arañas en todo el mundo y según la posición de sus quelíceros y ganchos inoculadores pueden

clasificarse en dos grupos:^{1, 2} suborden *Labidognatha* (arañas verdaderas), infraorden *Araneomorphae* y suborden *Orthognatha* (tarántulas), infraorden *Mygalomorphae* (Tabla 1).

Tabla 1. Posición sistemática de las arañas

Phylum	<i>Arthropoda</i>		
Subphylum	<i>Chelicerata</i>		
Clase	<i>Arachnida</i>		
Orden	<i>Araneae</i>		
Suborden	<i>Labidognatha</i>	Suborden	<i>Orthognatha</i>
Infraorden	<i>Araneomorphae</i> (Arañas verdaderas)	Infraorden	<i>Mygalomorphae</i> (Tarántulas)

* Bacteriólogo y Laboratorista Clínico, Magíster en Ciencias Básicas Biomédicas, Investigador Programa de Ofidismo/Escurpionismo, Facultad de Medicina, Universidad de Antioquia, Medellín.

** Pediatra Toxicólogo, Investigador Programa de Ofidismo/Escurpionismo, Facultad de Medicina, Universidad de Antioquia, Medellín.

Correspondencia: Dr. Quintana, Programa de Ofidismo, Facultad de Medicina, Universidad de Antioquia, A.A.1226, Medellín, Colombia; telefax (4) 263 1914. E-mail: quintana@epm.net.co

Recibido diciembre 14/2001, aceptado para publicación abril 4/2002

Morfología

Las arañas poseen un esqueleto externo compuesto principalmente por quitina y su cuerpo está dividido en dos regiones o tagmas. **El prosoma o cefalotórax** en el que se encuentran de manera externa los queliceros y los ganchos inoculadores e internamente la glándula venenosa; los ojos son entre 1 y 4 pares y según su posición y número pueden servir para clasificar las arañas por géneros (figuras 1 y 2). Los 2 pedípalpos que poseen seis segmentos cada uno, el último de los cuales es el órgano copulador del macho y externamente 4 pares de patas con 7 segmentos articulados cada una.

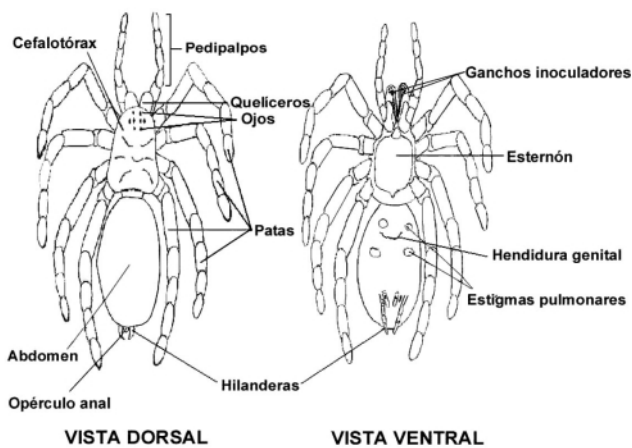


Figura 1. Morfología externa de una araña. Adaptado de Lucas S. Aranhas de Interés Médico. Offset Instituto Butantan, Sao Paulo, 1992.

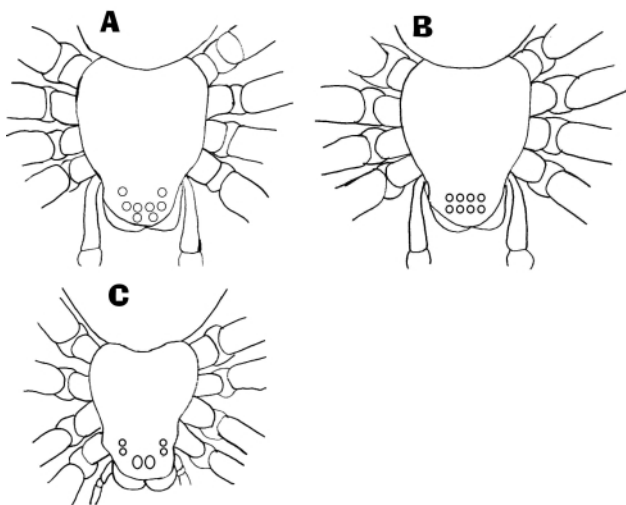


Figura 2. Fórmula ocular para la identificación del género. A: Fórmula ocular de *Phoneutria* spp (2,4,2). B: Fórmula ocular de *Latrodectus* spp (4,4). C: Fórmula ocular de *Loxosceles* spp (2,2,2). Adaptado de Lucas S. Aranhas de Interés Médico. Offset Instituto Butantan, Sao Paulo, 1992.

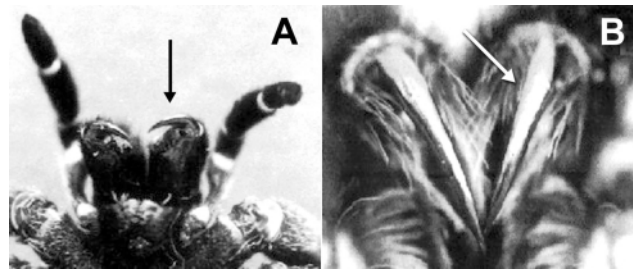


Figura 3. Posición de los ganchos inoculadores. A: Infraorden *Araneomorphae* (*Phoneutria* spp). B: Infraorden *Mygalomorphae* (Tarántula). Fotografías Rafael Otero.

Los ganchos inoculadores en las arañas en el infraorden *Araneomorphae* son cruzados como un par de tenazas y la glándula venenosa se encuentra una parte en el cefalotórax y otra parte en el quelicero (figura 3A), mientras que en el infraorden *Mygalomorphae* los ganchos inoculadores están ubicados de forma vertical oblicua y la glándula venenosa se encuentra totalmente en el quelicero (figura 3B). La glándula venenosa es una estructura compuesta por una parte muscular, una capa secretora y un conducto secretor que desemboca al gancho inoculador. Soumalainen³ estudió la estructura de la glándula venenosa de 16 diferentes familias de arañas concluyendo que no hay grandes diferencias entre estas.

La segunda región es el **opistosoma o abdomen**, la cual generalmente no es segmentada y en ella se encuentran los estigmas pulmonares, la hendidura genital, los órganos reproductores, las hilanderas (normalmente seis) y posteriores a éstas, el ano.^{1,2} Todas las arañas deben considerarse como venenosas a excepción de unos pocos géneros. Sin embargo, la Organización Mundial de la Salud (OMS) considera cuatro géneros de arañas de verdadero interés médico por las manifestaciones clínicas y la letalidad de sus venenos; tres de ellos pertenecen al infraorden *Araneomorphae*, así: *Latrodectus*, familia Theridiidae; *Loxosceles*, familia Loxoscelidae; *Phoneutria*, familia Ctenidae. El cuarto género pertenece al infraorden *Mygalomorphae* (*Atrax*, familia Hexathelidae).^{1,2}

Loxocelismo

Loxocelismo es el término utilizado para representar los accidentes por arañas del género *Loxosceles*. Las arañas de este género son pequeñas, su cuerpo mide 1 cm y 4 cm de longitud total con las extremidades extendidas, de color marrón con un diseño en forma de violín en el dorso del cefalotórax (figura 4A). Son de hábitos intra y extradomiciliarios, tejen telarañas y sólo muerden cuando se les comprime contra el cuerpo al refugiarse entre las ropas o toallas.




Figura 4. A: *Loxosceles laeta*; B: *Phoneutria nigriventer*; C: *Latrodectus geometricus*; D: Tarántula. Fotografías Rafael Otero

Las especies conocidas para Colombia son *Loxosceles rufipes* (Lucas, 1834), *L. rufescens* (Dufour, 1820) y *L. laeta* (Nicolet, 1849), las dos últimas son cosmopolitas para las Américas. Otras arañas de este género son *L. gaucho* (Gertsch, 1969), *L. reclusa* (Gertsch y Mulaik, 1940) y *L. parrani* (Newlands, 1981) distribuidas la primera en Suramérica y las otras en todo el mundo.^{1, 2}

En Sao Paulo se informan cada año cerca de 300 casos.¹ En Estados Unidos, en 1997 se informaron 2.014 casos de mordedura por *Loxosceles spp.*, siendo *Loxosceles reclusa* la especie más importante.^{4, 5}

Veneno y actividades farmacológicas. En promedio producen 0,1 mg de veneno por estimulación eléctrica en el cefalotórax (1,5 voltios). Del veneno de *L. gaucho* se separaron tres fracciones por una técnica de filtración en gel sobre Cefadex G-100 así: la fracción A con un peso molecular de 35.000 daltons, la fracción B conteniendo componentes de un peso molecular de 15.000 daltons y una fracción C de muy bajo peso molecular, probablemente péptidos pequeños. La fracción A es la responsable de la dermonecrosis y la actividad letal.⁶

La esfingomielinasa D es el componente mayormente implicado en la acción dermonecrótica del veneno de *Loxosceles spp.* Sin embargo, el papel de los polimorfos nucleares neutrófilos (PMN) en el desarrollo de la vasculitis local y la lesión necrótica es importante. Esto se ha descubierto debido al uso de inhibidores de la quimiotaxis lo cual ha llevado a una mejoría clínica en

las personas mordidas. El edema y el eritema aparecen entre las 12 y 24 horas posteriores al accidente y la lesión evoluciona a una mácula violácea en horas o pocos días (placa marmórea). La rapidez en la aparición de la lesión está dada por la severidad del envenenamiento, y en ella interviene también la agregación plaquetaria.^{4, 7-10}

Los efectos tóxicos del veneno de *Loxosceles intermedia* se han asociado con una proteína de 35 kDa (F35), la cual inicialmente se aisló de la fracción A y presenta actividad de esfingomielinasa y actividad hemolítica dependiente del complemento e inductora de dermonecrosis.^{4, 8-11} Además, la fracción F35 es capaz de provocar los efectos del veneno total y es altamente letal en ratones.^{12, 13}

También se han observado diferencias ontogénicas en la acción del veneno de *L. intermedia*, siendo más letales y dermonecróticos los venenos de las arañas adultas que los de las recién nacidas, al igual que diferencias según el sexo, siendo más potente el de las hembras que el de los machos.^{8, 14}

Cinética del veneno. Se ha podido establecer que la glicosilación de algunos residuos de la Loxolisin-B, una glicoproteína de 32 a 35 kDa con alto contenido de manosa y con actividad de metaloproteínasa, es importante para la actividad dermonecrótica.¹⁵ El veneno de *Loxosceles reclusa* induce la producción de β y α quimoquinas tales como el Regulador Expresado y Secretado de la Activación de Linfocitos T Normales (RANTES), la proteína quimioatrayente de monocitos 1

(MCP-1), la IL-8 y el Oncogén Relacionado a Crecimiento alfa (GRO - α), las cuales probablemente estén participando en la aparición de la dermonecrosis mediada por neutrófilos y linfocitos T.¹⁶ Además, la activación del complemento lleva a la liberación de C5b el cual es quimioatrayente para neutrófilos y esto genera daño celular en el sitio de la mordedura.

El veneno de *Loxosceles spp* produce agregación plaquetaria por la unión de la glicoproteína sérica amiloide P a la membrana de la plaqueta en presencia de iones de Ca^{++} , llevando finalmente a una coagulación intravascular diseminada (CID). Todo esto contribuye al daño local por obstrucción vascular, además de la secreción de serotonina por las plaquetas activadas y la inducción de quimiotaxis para los PMN hacia el sitio de la mordedura.² Otro mecanismo que puede explicar la activación plaquetaria es el daño que sufren las membranas de las células endoteliales por la acción de metaloproteinasas que contiene el veneno, y esto lleva a una activación de la coagulación con un consumo no sólo de factores de la coagulación como el fibrinógeno, sino de las plaquetas. La falla renal puede ser inducida por la CID, pero parece también estar ligada a la acción de metaloproteinasas que degradan la matriz extracelular y dañan la integridad de las membranas basales de los vasos sanguíneos del riñón resultando en hemorragia y en insuficiencia renal aguda.¹⁷

Signos y síntomas. El diagnóstico del envenenamiento loxoscélico está basado en la identificación de la araña. Sin embargo, algunos estudios han tratado de utilizar una prueba de ELISA para detectar veneno en el sitio de la mordedura, así como también IgG específica en suero.¹⁸⁻²⁰ Existen dos formas descritas de Loxoscelismo.

Loxoscelismo cutáneo. Es la manifestación más frecuente (85 – 97%) en el envenenamiento por *Loxosceles spp*. En general, el paciente consulta 12 a 36 horas después de ocurrido el accidente. En el sitio de la mordedura hay eritema no específico, dolor que se describe como quemadura de cigarrillo, edema y equimosis (placa marmórea). El dolor puede ser intenso y los síntomas generales pueden incluir fiebre y eritema generalizado. Siete días después aparece una costra y bajo ésta hay un área de ulceración la cual puede persistir de 4 a 8 semanas. La mionecrosis también ha sido reportada. La hiperplasia pseudoepiteliomatosa y el pioderma gangrenoso, pueden presentarse como complicación.^{21, 22}

Loxoscelismo cutáneo-visceral. Es una forma de Loxoscelismo poco común. En Chile ocurre en el 16% de todos los casos. Cuando hay signos sistémicos, estos se observan en las primeras 24 horas y son debidos principalmente a las alteraciones hematológicas y renales tales como la hemólisis intravascular, hemoglobinuria, oliguria/anuria, insuficiencia renal aguda, CID o coagulopatía por consumo con

trombocitopenia, petequias, desfibrinación, anemia e ictericia. La principal causa de muerte en estos pacientes es la falla renal aguda y la CID.^{2, 21-25}

Tratamiento. Varios tratamientos han sido propuestos entre los que se encuentra el uso de analgésicos, de suero antiaracnídico polivalente, el oxígeno hiperbárico, la excisión quirúrgica, los corticosteroides sistémicos o intralesionales y las sulfonas (Dapsone[®]), además de la terapia de sostenimiento.^{5, 7, 10, 26-28}

Antisuero. Un antisuero fabricado en Brasil (Fab₂) ha sido recomendado para el Loxoscelismo en pacientes con signos de envenenamiento local o sistémico. Sin embargo, los resultados logrados hasta ahora no son los mejores, lo cual puede deberse a que el tiempo transcurrido entre la mordedura y la aplicación del mismo varía entre 24 y 36 horas y lo ideal es que se haga en las primeras 2 a 4 horas después de la mordedura, porque el veneno es de rápida acción sobre el tejido.^{7, 21} La dosis utilizada para el Loxoscelismo cutáneo es de 5 ampollas vía intravenosa y de 5 a 10 ampollas por la misma vía en la forma cutáneo-visceral.

Gómez y colaboradores utilizaron en el año de 1999 un antiveneno de fragmentos Fab, el cual atenúa el efecto dermonecrótico del veneno de *Loxosceles* en conejos. Este antiveneno producido en Estados Unidos presenta mayor seguridad en su uso con respecto a antisueros de inmunoglobulinas completas, porque disminuye la probabilidad de reacciones adversas.²⁸

En 1999, Braz y colaboradores evaluaron la eficiencia de un antisuero monovalente producido en caballos contra el veneno de *Loxosceles intermedia* comparándolo con el suero antiaracnídico polivalente producido por el Instituto Butantan, Sao Paulo (Brasil), el cual utiliza una mezcla de venenos de escorpiones (*Tityus serrulatus* y *T. bahiensis*), así como también de *Phoneutria nigriventer* y *Loxosceles gaucho*. Dicho estudio demostró que el uso de este antisuero monovalente contra el veneno de *L. intermedia*, posee una potente acción neutralizante del veneno y que se constituye en una alternativa de tratamiento para los envenenamientos producidos por *L. intermedia* en el sur de Brasil.²⁷

En estudios experimentales realizados en conejos, recientemente se ha demostrado la eficacia de la inyección de antiveneno *in situ* para disminuir tanto la lesión dermonecrótica como la migración de PMN, si el tiempo entre inyección de veneno y antiveneno es menor de 6 horas.²⁸⁻³⁰

Dapsone.[®] Las sulfonas son potentes inhibidores de la quimiotaxis de los neutrófilos. Su aplicación ha logrado reducir la destrucción masiva del tejido local afectado por la mordedura de *Loxosceles spp*; sin embargo, sus fuertes reacciones secundarias tales como hemólisis,

agranulocitosis y síntomas de hipersensibilidad al medicamento (fiebre, náuseas, vómito, linfadenopatía, leucopenia y síndrome mononucleósico), limitan su uso.^{10, 22, 31} La dosis es de 50-100 mg/día, máximo 100 mg 2 veces/día, durante 8 días.²

Oxígeno hiperbárico. El uso de oxígeno hiperbárico ha sugerido también que el daño local es secundario a la adhesión de los PMN a la pared del vaso sanguíneo. El tratamiento consiste en la aplicación de oxígeno a 2 atmósferas de presión por 60 a 90 minutos dos veces al día (seis sesiones), siendo observada una mejoría en la necrosis cutánea tanto en humanos como en animales.^{2, 26}

Excisión quirúrgica. Como en otros tipos de accidentes por animales venenosos que producen necrosis en el sitio de la mordedura, la excisión quirúrgica temprana de la lesión ulcerada es uno de los tratamientos recomendados. Parece que la cicatrización es mejor con el manejo conservador inicial, posterior desbridamiento e injerto.^{2, 23}

Phoneutrismo

Las arañas del género *Phoneutria* están de manera amplia distribuidas en las Américas y son conocidas como 'arañas de las bananeras' o armadeiras, en Brasil. Son errantes, solitarias, ágiles, no tejen telas, frecuentes en cultivos, pero también penetran a las viviendas donde suelen refugiarse en los zapatos; de carácter irritable, adoptan una posición característica cuando se les molesta, la cual consiste en levantar los primeros dos pares de patas y mostrar los quelíceros y los ganchos inoculadores. En algunos países de Europa y en Estados Unidos se han presentado accidentes por ellas debido a que eventualmente viajan en las cajas de banano importadas desde Costa Rica y Colombia.^{1, 2, 21} El cuerpo alcanza hasta 3,5 – 4,0 cm de longitud y con las extremidades extendidas hasta 15-18 cm. Su cuerpo está cubierto de pelos color gris marrón con manchas claras pareadas en el dorso dispuestas en filas longitudinales y oblicuas (figura 4B).

El género *Phoneutria* fue descrito por Perty en 1833. En 1936, Mello-Leitão asignó el género a la familia *Ctenidae*.^{1, 23} En América estas arañas se distribuyen desde Costa Rica hasta Brasil y Bolivia incluyendo a Colombia, con seis especies descritas así:

- *P. fere* (Perty, 1833), distribuida en el Amazonas (Brasil), Ecuador, Perú y las Guayanas.
- *P. keyserlingi* (Pickard y Cambridge, 1897), distribuida en los estados de Espírito Santo, Río de Janeiro, Sao Paulo, Paraná, Santa Catarina y Río Grande do Sul en Brasil.
- *P. nigriventer* (Keyserling, 1891), distribuida en los estados brasileños de Sao Paulo, Minas Gerais, Mato Grosso, Paraná, Santa Catarina y Río Grande do Sul.

- *P. reidy* (Pickard Cambridge, 1897), distribuida en Amapá, Amazonas D.F., Mato Grosso, Roraima y Rondonia en Brasil.
- *P. colombiana* (Schmidt, 1956), distribuida hasta el momento únicamente en Colombia.
- *P. boliviensis* (Cambridge, 1897), que se distribuye desde Costa Rica hasta Bolivia, incluyendo a Colombia y el área urbana de Medellín.

En Brasil, anualmente se informan cerca de 4.000 casos de mordeduras por arañas, 60% por *Phoneutria spp.*^{1, 23} En Colombia no se han publicado casos de mordeduras por *Phoneutria spp.* Sin embargo, los autores han sido consultados durante la pasada década, por dos casos de envenenamiento moderado y un caso leve por mordeduras de *Phoneutria spp.* ocurridos en Antioquia.

Componentes del veneno. El veneno de *Phoneutria spp.* contiene histamina, serotonina y pequeñas toxinas que activan los canales de sodio en las terminaciones nerviosas motoras, sensitivas y del sistema nervioso autónomo. Como consecuencia hay una masiva liberación de acetilcolina y/o catecolaminas.^{2, 23}

Estas toxinas pueden dividirse en dos grupos basados en su composición química. a) Poliaminas, que bloquean potentemente la transmisión neuromuscular mediada por ácido glutámico, actuando sobre el receptor glutámico postsináptico; y b) péptidos neurotóxicos ricos en cisteína, activos sobre canales de Na⁺ neuronales.³²

El veneno de *Phoneutria nigriventer* contiene varias toxinas que pueden afectar los canales de Na⁺ y K⁺. Se han purificado cuatro fracciones con diferentes acciones farmacológicas, numeradas como PhTx1, PhTx2, PhTx3 y PhTx4. Por ejemplo, la fracción PhTx2 actúa sobre canales de Na⁺ dependientes de voltaje, mientras que la fracción PhTx4 altera la función neuromuscular de los insectos. La fracción PhTx3 actúa sobre canales de Ca⁺⁺ neuronales.³²⁻³⁴

Estos estudios han demostrado que PhTx2, compuesta por nueve diferentes péptidos, es la fracción responsable de la mayor parte de los efectos del veneno total. Las fracciones PhTx2-5 y PhTx2-6 son capaces de activar canales de Na⁺ dependientes de voltaje. Además, PhTx2-1 también bloquea canales iónicos. Estas tres toxinas conservan una homología entre el 71 y el 81%.^{32, 35, 36}

La fracción PhTx3 ha sido purificada y posee 6 componentes numerados del 1 al 6. Las toxinas PhTx3-3 y PhTx3-4 bloquean canales de Ca⁺⁺ de las terminaciones neuronales. Además, PhTx3-3 bloquea la exocitosis de neurotransmisores debido a la inhibición de canales de Ca⁺⁺ P/Q.³¹ Las fracciones 1, 2 y 5 de PhTx3 probablemente bloquean canales de Ca⁺⁺ que no involucran la rápida

neurotransmisión, tales como los canales de Ca⁺⁺ L y T. La fracción PhTx3-1 bloquea canales de K⁺. Estas toxinas presentan una gran homología entre ellas.³⁵⁻³⁷

El veneno de *Phoneutria spp* es capaz de inducir extravasación de plasma, al parecer mediada por la activación del sistema kaliceína-kininógeno-kinina. Esto puede explicar el edema pulmonar en los accidentes graves.³⁸⁻⁴⁰

Signos y síntomas. Las manifestaciones locales son dolor, edema, hipertermia, fasciculaciones y sudoración, siendo el dolor la manifestación más frecuente. Las manifestaciones sistémicas del envenenamiento se deben de manera primordial al desbalance adrenérgico/colinérgico, el cual se manifiesta como taquicardia, hipertensión arterial, bradicardia, vómito, diarrea, priapismo, hipotensión y arritmia cardíaca, siendo poco frecuentes el edema pulmonar y el shock.^{2, 23}

Las alteraciones cardíacas como la arritmia y la taquicardia son frecuentes. La hipertensión no es prevenida por el uso de propanolol o por antagonistas de receptores α-adrenérgicos como la fenoxibenzamina. Esta discrepancia refleja que el veneno induce cambios hemodinámicos, no relacionados con la activación del sistema simpático, que producen la hipertensión.^{41, 42} La hipotensión se presenta después de la hipertensión y parece estar mediada por la activación de canales de K⁺ ATP dependientes.⁴² La bradicardia y la reducción del flujo coronario son sólo observados cuando la dosis de veneno es superior a 100 mcg en ratones.⁴¹ El priapismo se debe al exceso de acetilcolina. La muerte es extremadamente rara y se debe al edema pulmonar o al shock inducidos por el veneno.²³

Recientemente se observaron cambios morfológicos en fibras musculares de ratas cuando se trataban con la fracción PhTx2 y previamente por PhTx1 del veneno de *Phoneutria nigriventer*, que llevan a la conclusión que estas toxinas son miotóxicas.^{43, 44} Los signos y síntomas de envenenamiento por *Phoneutria spp* se describen en la Tabla 2.

Tratamiento. El tratamiento del envenenamiento por *Phoneutria spp* se basa en el manejo del dolor con analgésicos orales o parenterales o con infiltraciones con lidocaína al 2% sin epinefrina (3 a 4 ml para adultos y de 1 a 2 ml para niños), hasta 3 dosis con intervalo de 1 hora y dejando el paciente en observación durante 6 a 12 horas en los casos leves. En los casos moderados el dolor se trata de la misma forma que en los leves, más el uso de antieméticos (metoclopramida i.v., 0,2 a 0,5 mg/kg de peso) y luego, oral cada 8 ó 12 horas. Además, deben suministrarse de 2 a 4 ampollas de suero antiaracnídico polivalente diluidas en solución salina y observar el paciente durante 24 horas. Los pacientes graves deben tratarse con terapia de sostenimiento en la UCI y, si es necesario, ventilación asistida. En Brasil se recomiendan de 5 a 10 ampollas de antiveneno.^{2, 21}

Latrodectismo

El latrodectismo es el envenenamiento generado por la mordedura de las arañas del género *Latrodectus*. Las arañas de este género son de abdomen globuloso y cefalotórax pequeño, de color variable con la especie, por lo general negro o pardo con manchas de color rojo en el dorso del abdomen (figura 4C) y en el vientre tienen una figura roja o anaranjada en forma de reloj de arena.^{1, 2, 21}

El cuerpo de la hembra mide cerca de 8 a 13 mm y los machos 3 mm; y hasta 4 cm de longitud total con las patas extendidas. Estas arañas también conocidas como “viudas negras” en todo el mundo, “coya” en Colombia, prefieren sitios secos, cultivos, cercas y cavernas donde tejen telarañas para atrapar insectos que les servirán de alimento. La hembra es la que muerde al ser comprimida contra el cuerpo.

Las especies descritas para Colombia son *L. curacaviensis* (Müller, 1776) y *L. geometricus* (Koch, 1841), siendo esta última cosmopolita.^{1, 2} En la primera mitad del siglo pasado se describieron casos de Lactrodectismo en los

Tabla 2. Clasificación del envenenamiento por *Phoneutria spp* y tratamiento. El envenenamiento sistémico aumenta de intensidad en sentido vertical

INTENSIDAD	LOCAL	SISTÉMICO	TRATAMIENTO
LEVE (84% - 90%)	Dolor, edema, sudoración, fasciculaciones	Agitación y taquicardia	Analgésia observación 6-12 horas
MODERADO (9% - 11%)	Igual	Además, vómito, dolor abdominal, sialorrea, sudoración profusa, priapismo (niños), hipertensión.	Analgésia, hospitalización, antieméticos, hidratación. Suero antiaracnídico i.v. (2 a 4 ampollas)
GRAVE (1% - 5%)	Igual	Además, bradicardia o taquicardia, hiper o hipotensión, arritmias, disnea, confusión o estupor, edema pulmonar o choque en raros casos	Analgésia, hospitalización en la UCI, antieméticos, hidratación, O2, soporte ventilatorio (?). Suero antiaracnídico i.v. (5 a 10 ampollas)

departamentos del Tolima y Atlántico, algunos fatales, y el tratamiento tradicional era la administración oral de una solución de materias fecales en agua de panela o cataplasmas de “indigo” o infusión oral de la misma yerba.^{45, 46}

Composición y acción del veneno. El veneno de *Latrodectus spp* contiene una familia de neurotoxinas relacionadas, conocidas como latrotoxinas, las cuales causan una estimulación de la exocitosis de neuronas y de células endocrinas.⁴⁷ Las latrotoxinas son diferencialmente selectivas sobre vertebrados, peces, insectos o crustáceos.⁴⁷⁻⁴⁹

La α - latrotoxina es una potente neurotoxina que a concentraciones picomolar causa una masiva secreción de neurotransmisores resultando en el bloqueo de la transmisión nerviosa y llevando a una parálisis muscular. La α - latrotoxina al parecer presenta tres tipos de mecanismos de acción en las neuronas, que llevan a la liberación de iones intracelulares como el calcio y el sodio terminando en la activación de las mismas.⁵⁰

El primer mecanismo es el realizado por la α - latrotoxina sobre la membrana citoplasmática, en la cual provoca la aparición de poros que llevan a la salida de cationes divalentes y monovalentes como el Ca^{++} , Mg^{++} , K^+ y Na^+ de la célula.⁵⁰ El segundo mecanismo está relacionado con la latrofilina, una proteína que sirve como receptor de la α - latrotoxina independiente de calcio. Esta proteína se encuentra insertada en la membrana citoplasmática y una vez unida la α - latrotoxina, se activan los canales de Ca^{++} ; sin embargo, este mecanismo no está aún muy claro.⁴⁸ El tercer mecanismo es mediado por la neurexina, el primer receptor descubierto para la α - latrotoxina, aunque el mecanismo exacto de acción por el cual la α - latrotoxina genera la salida de iones de la célula no se conoce muy bien.^{50, 51}

La activación de canales iónicos genera al inicio masiva liberación de acetilcolina y luego de catecolaminas de las terminaciones nerviosas del sistema nervioso autónomo. El veneno de *Latrodectus spp* posee además péptidos que potencian la acción de la bradiquinina.²

Signos y síntomas. Los pacientes con mayor riesgo de complicaciones son los niños menores de 7 años y los adultos de edad avanzada o adultos con problemas cardiovasculares.⁵¹ El principal síntoma local del envenenamiento por *Latrodectus spp* es el dolor, el cual se manifiesta en el 90% de los casos y su intensidad aumenta con el paso de las horas. Otras manifestaciones son la sudoración local, la hipertermia, el prurito y el edema local.^{2, 21-23, 52}

Las manifestaciones sistémicas (22% de los casos) aparecen 1 - 12 horas después de la mordedura y son la

sudoración generalizada, fiebre, vómito, diarrea, mareo, dolor abdominal, calambres, espasmos musculares, abdomen en tabla, trismus, insomnio, delirio, parestesias, temblores, hiperreflexia, hipotensión inicial y luego hipertensión, broncoconstricción, disnea, disuria, fotofobia, midriasis/miosis, anorexia, edema periorbital, altralgias generalizadas, lagrimación, sialorrea, rinorrea, bradicardia o taquicardia y retención urinaria secundaria a espasmo del esfínter vesical.^{2, 21-23, 52}

Otras manifestaciones cardiovasculares son las arritmias, las anomalías en el electrocardiograma con cambios en el complejo QRS, aplanamiento de las ondas ST y T, como también la prolongación del intervalo QT. Este cuadro sistémico progresa en las primeras 24 horas y puede persistir hasta por una semana. La muerte, aunque rara, puede ocurrir por edema pulmonar, edema cerebral o trastornos cardiovasculares.

Tratamiento. El tratamiento se basa en medidas de soporte entre las que se incluye el uso de analgésicos, la rehidratación con líquidos parenterales y, de ser necesario, un monitoreo estricto en la UCI en los casos graves. El tratamiento farmacológico incluye el uso de 2 a 3 ml de gluconato de calcio al 10% i.v para los calambres musculares, el uso de diazepam 0,1 a 0,25 mg/kg de peso cada 4 horas en niños, y el metacarbamol i.v de 5 a 10 mg/kg cada 4 horas en adultos, ambos usados durante 1 ó 2 días.²

La aplicación de antiveneno se asocia con la resolución del dolor y el acortamiento en el curso clínico del envenenamiento.⁵¹ Sin embargo, su uso es aún controvertido, principalmente en Estados Unidos, donde la discusión se centra en la severidad del envenenamiento versus la aparición de reacciones adversas a un antiveneno de IgG total. En Argentina, el uso de antiveneno (suero anti-*Latrodectus*, 2 ampollas i.v.) está indicado sólo para pacientes que presenten envenenamiento sistémico severo.⁵³ En México, Laboratorios Bioclon produce un suero antiaracnídico (anti-*Loxosceles* y anti-*Latrodectus*) digerido con pepsina (Fab₂) (Aracmyn®).

El uso de metilsulfato de neostigmina 0,5 - 1,0 mg i.v. cada 8 horas, previa aplicación de atropina para prevenir una bradicardia severa, se aconseja en aquellos pacientes en los cuales predominan los síntomas por agotamiento de los depósitos de acetilcolina. En Chile, donde el accidente por *Latrodectus spp* es común, se ha utilizado con éxito la neostigmina.²

Accidentes por tarántulas

Las arañas del infraorden *Mygalomorphae*, también conocidas como tarántulas o arañas polleras, son de cuerpo veloso y pueden alcanzar hasta 25 cm de longitud total

(figura 4D). Viven en madrigueras que construyen en la tierra, en las grietas de cavernas o debajo de troncos donde algunas especies construyen telas; no son agresivas pero muerden cuando se sienten amenazadas o se frotan los vellos del abdomen con el último par de patas, lanzándolos al aire y provocando irritación de piel y vías aéreas en su adversario.²

El envenenamiento causado por la mordedura de estas arañas sólo provoca síntomas locales como dolor, edema, eritema y a veces infarto ganglionar. Se han descrito casos de mordeduras que no presentan síntomas debido probablemente a la falta de inyección de veneno.⁵⁴ El tratamiento se reduce a la administración de analgésicos. Tal como ya se mencionó, las tarántulas de la familia Hexathelidae que tejen telas en forma de embudo (Funnel web spiders) (*Atraxy Hadronyche spp*) que se encuentran en Australia, Nueva Guinea y en las Islas Salomón, son las únicas que, se acepta hasta ahora, pueden provocar envenenamiento sistémico. La robustoxina, neurotoxina presináptica de *Atrax robustus*, provoca trastornos cardiovasculares (hiper o hipotensión, arritmias e incremento de CK), respiratorios (edema pulmonar), desequilibrio ácido-base y fiebre. Es letal para el hombre y otros primates.²³

Los sueros antiaracnídicos requeridos en Colombia son los siguientes:

- Soro antiaracnídico polivalente, Instituto Butantan, específico para mordeduras por *Phoneutria spp*, *Loxosceles spp* y picaduras de escorpiones (*Tityus spp*). La dirección del proveedor es: Instituto Butantan, Av. Vital Brazil 1500, CEP05503-900, Sao Paulo, Brazil.
- Aracmyn Plus[®], Instituto Bioclón, específico para mordeduras por *Latrodectus spp*. La dirección del proveedor es: Instituto Bioclón, Calzada de Tlalpan No. 4687 Col. Toriello Guerra, C.P. 14050, México, D.F.
- En caso de emergencia, el Serpentario de la Universidad de Antioquia posee unas pocas dosis de suero, pueden comunicarse al telefax (4) 263 19 14, en Medellín.

Summary

The spiders of world-wide medical importance belong to the *Phoneutria*, *Loxosceles*, *Latrodectus* and *Atrax* genera, the first genus being only distributed from Costa Rica to Bolivia. *Atrax* genus is found in Australia, New Guinea and Salomon Islands. Spider bites in America are a public health problem in some countries such as Chile, United States and Brazil, being those inflicted by *Loxosceles spp* more frequent in Chile and in the United States, and those by *Phoneutria spp* in Brazil. In Colombia, there are no reports of bites by *Loxosceles spp*. Nevertheless, bites by *Latrodectus spp* were reported during the first half of XXth century and *Phoneutria*

spp spider bites occurred in Antioquia during the 1990s. In this paper, a review of the taxonomic, toxinologic and clinical aspects of arachnidism, is presented allowing us to be alert for their correct diagnosis and treatment.

Key words: Spiders, venom, neurotoxins, *Loxosceles*, *Phoneutria*, *Latrodectus*.

Referencias

1. Lucas J, Meier J. Biology and distribution of spiders of medical importance. Meier, J, White J. Handbook of clinical toxicology of animal venoms and poisons. 1 ed, C.R.C. Press, Boca Raton, 1997; 239-58.
2. Otero R. Envenenamiento por mordeduras de arañas y ciempiés. Otero, R, Ángel R, García M. Primer Simposio Colombiano de Toxinología. Ecográficas Limitada., Medellín, 1998; 179-88.
3. Soumalainen M. Histological studies on the poison glands of Araneids. Ann Zool Fenn 1964; 1: 89.
4. Walter GF, Bilden EF, Gibly RL. Envenomations. Environmental Emergencias 1999; 15: 353-86.
5. Rees R, Rieger E, King LE. The diagnosis and treatment of brown recluse spider. Ann Emer Med 1987; 16: 403-15.
6. Barbaro KC, Cardoso JLC, Eickstedt VRD, Mota I. Dermonecrotic and lethal components of *Loxosceles gaucho* spider venom. Toxicon 1992; 30: 331-8.
7. Furtrell JM. Loxoscelism. Am J Med Sci 1992; 304: 267.
8. Gonçalves RM, De Oliveira KC, Giusti AZ, et al. Ontogenetic development of *Loxosceles intermedia* spider venom. Toxicon 1999; 37: 627-32.
9. Tambourgi DV, Magnoli FC, Van den Berg CW, et al. Sphingomyelinases in the venom of the spider *Loxosceles intermedia* are responsible for both dermonecrosis and complement-dependent hemolysis. Biochem Biophys Res Commun 1998; 251: 366-73.
10. King LE, Rees RS. Dapsone treatment of a brown recluse spider bite. JAMA 1983; 250: 648.
11. Tambourgi DV, Morgan BP, De Andrade RM, et al. *Loxosceles intermedia* spider envenomation induces activation of an endogenous metalloproteinase, resulting in cleavage of glycoporphins from the erythrocyte surface and facilitating complement-mediated lysis. Blood 2000; 95: 683-91.
12. Tambourgi DV, Magnoli F, Eickstedt VRD, et al. Incorporation of a 35 kilodalton purified protein from *Loxosceles intermedia* spider venom transforms human erythrocytes into activators of autologous complement alternate pathway. J Immunol 1995; 155: 4459-66.
13. Tambourgi DV, Petricevich VL, Magnoli F.C., et al. Endotoxemic-like shock induced by *Loxosceles* spider venoms: Pathological changes and putative cytokine mediators. Toxicon 1998; 36: 391-403.
14. De Oliveira KC, Gonçalves de Andrade RM, Giusti AL, et al. Sex linked variation of *Loxosceles intermedia* spider venoms. Toxicon 1999; 37: 217-21.
15. Veiga SS, Gremski W, Dos Santos VL, et al. Oligosaccharide residues of *Loxosceles intermedia* (brown spider) venom proteins: dependence on glycosylation for dermonecrotic activity. Toxicon 1999; 37: 587-607.
16. Gómez HF, Miller MJ, Desai A, Warren JS. *Loxosceles* spider venom induces the production of alpha and beta chemokines: implications for the pathogenesis of dermonecrotic arachnidism. Inflammation 1999; 23: 207-15.

17. Veiga SS, Feitosa L, Dos Santos VL, et al. Effect of brown spider venom on basement membrane structures. *Histochem J* 2000; 32: 397-408.
18. Cardoso JLC, Fan Hui Wen, França FOS, et al. Detection by Enzyme immunoassay of *Loxosceles gaucho* venom in necrotic skin lesion caused by spider bite in Brazil. *Trans Royal Soc Trop Med Hyg* 1990; 84: 608-9.
19. Barbaro KC, Cardoso JLC, Eickstedt VRD, Mota I. IgG antibodies to *Loxosceles sp* spider venom in human envenoming. *Toxicon* 1992; 30: 1117-21.
20. Chávez-Olórtegui C, Zanetti VC, Ferreira AP, et al. ELISA for the detection of venom antigens in experimental and clinical envenoming by *Loxosceles intermedia* spiders. *Toxicon* 1998; 36: 563-9.
21. Valderrama R. Arañas, escorpiones e himenópteros de interés médico. *Tópicos Selectos de Infectología*. Universidad de Antioquia, Medellín, 1997: 21-31.
22. Valderrama R. Arañas, escorpiones y abejas de interés médico. *IATREIA*. 1993; 6:75-86.
23. White J, Cardoso JL, Fan. HW. Clinical toxicology of spider bite. In Meier, J, White J. *Handbook of clinical toxicology of animal venoms and poisons*. 1 ed, C.R.C. Press, Boca Raton, 1997: 259-329.
24. Denny WF, Morgan PN. Hemotoxic effect of *Loxosceles reclusa* venom: *in vivo* and *in vitro*. *J Lab Clin Med* 1964; 64:755-62.
25. Forrester LJ, Barret JT, Cambell BJ. Red cell lysis induced by the venom of brown recluse spider. The role of sphingomyelinase D. *Arch Biochem BioPhys* 1978; 187:335-65.
26. Strain GM, Snider GM, Tedford BL, Cohn GH. Hyperbaric oxigen effects on brown recluse spider (*Loxosceles reclusa*) envenomation in rabbits. *Toxicon* 1991; 29:989-96.
27. Braz A, Minozzo J, Abreu JC, et al. Development and evaluation of the neutralizing capacity of horse antivenom against the Brazilian spider *Loxosceles intermedia*. *Toxicon* 1999; 37: 1323-8.
28. Gómez HF, Miller MJ, Trachy JW, et al. Intradermal anti-loxosceles Fab fragments attenuate dermonecrotic arachnidism. *Acad Emerg Med* 1999; 6: 1195-202.
29. Gómez HF, Miller MJ, Waggener MW, et al. Antigenic cross-reactivity of venoms from medically important North American *Loxosceles* spider species. *Toxicon* 2001; 39: 817-24.
30. Guilherme P, Fernandes I, KC. B. Neutralization of dermonecrotic and lethal activities and differences among 32-35 kDa toxins of medically important *Loxosceles* spider venoms in Brazil revealed by monoclonal antibodies. *Toxicon* 2001; 39: 1333-42.
31. Wille RC, Morrow JD. Case report; Dapsone hypersensitivity syndrome associated with treatment of the bite of a brown recluse spider. *Am J Med Sci* 1988; 296:270-1.
32. Figueiredo SG, Garcia MELP, Valentin AC, et al. Purification and amino acid sequence of the insecticidal neurotoxinTx4(6-1) from the venom of the "Armed" spider *Phoneutria nigriventer* (keys). *Toxicon* 1995; 33: 83-93.
33. Cordeiro MN, Figueiredo SG, Valentin AC, et al. Purification and amino acid sequence of six Tx3 type neurotoxins from the venom from the Brazilian "armed" spider *Phoneutria nigriventer* (keys). *Toxicon* 1993; 31:35-42.
34. Maíra RA, Figueiredo SG, Diniz CR, et al. PhTx4, a new class of toxins from *Phoneutria nigriventer* spider venom, inhibits the glutamate uptake in rat brain synaptosomes. *Brain Res* 1999; 831:297-300.
35. Kalapothakis E, Penaforte CL, Beirao PS, et al. Cloning of cDNAs encoding neurotoxic peptides from the spider *Phoneutria nigriventer*. *Toxicon* 1998; 36:1843-50.
36. Kalapothakis E, Penaforte CL, Leao RM, et al. Cloning, cDNA sequence analysis and patch clamp studies of a toxin from the venom of the armed spider (*Phoneutria nigriventer*). *Toxicon* 1998; 36:1971-80.
37. Kushmerick C, Kalapothakis E, Beirao PS, et al. *Phoneutria nigriventer* toxin Tx3-1 blocks A-type K⁺ currents controlling Ca²⁺ oscillation frequency in GH3 cells. *J Neurochem* 1999; 72: 1472-81.
38. Costa SK, De Nucci G, Antunes E, Brain SD. Involvement of vanilloid receptors and purinoceptors in the *Phoneutria nigriventer* spider venom-induced plasma extravasation in rat skin. *Eur J Pharmacol* 2000; 391: 305-15.
39. Antunes E, Marangoni RA, Braid SD, De Nucci G. *Phoneutria nigriventer* (armed spider) venom induces increased vascular permeability in rat and rabbit skin *in vivo*. *Toxicon* 1992; 30: 1011-6.
40. Antunes E, Mangili OC, Giglio JR. Activation of tissue kallikrein-kininogen-kinin system in rabbit skin by a fraction isolated from *Phoneutria nigriventer* (armed spider) venom. *Toxicon* 1993; 31:1385-91.
41. Costa SKP, Moreno HJ, Brain SD, et al. The effect of *Phoneutria nigriventer* (armed spider) venom on arterial blood pressure of anaesthetised rat. *Eur J Pharmacol* 1996; 298:113-20.
42. Costa SK, Hyslop S, Nathan LP, et al. Activation by *Phoneutria nigriventer* spider venom of autonomic nerve fibers in the isolated rat heart. *Eur J Pharmacol* 1998; 363:139-46.
43. Mattiello-Sverzuta AC, Fontana MD, Diniz CR, Da Cruz-Hofling MA. Pathological changes induced by PhTx1 from *Phoneutria nigriventer* spider venom in mouse skeletal muscle *in vitro*. *Toxicon* 1998; 36:1349-61.
44. Mattiello-Sverzuta AC, Da Cruz-Hofling MA. Toxin 2 (PhTx2), a neurotoxic fraction from *Phoneutria nigriventer* spider venom, causes acute morphological changes in mouse skeletal muscle. *Toxicon* 2000; 38:793-812.
45. Aguirre-Plata C. La "coya". *Revista Médica de Bogotá* 1914; 379:394-8.
46. Hamburger R. Mordedura por la «coya». *Revista de Medicina y Cirugía* 1938; 5:11-12.
47. Grishin EV. Black widow spider toxins: the present and the future. *Toxicon* 1998; 36: 1963-71.
48. Dulubova IE, Krasnoperov VG, Khvotchev MV. Cloning and structure of a-latroinsectotoxin, and novel insect-specific member of the latrotoxin family: functional expression requires C-terminal truncation. *J Biol Chem* 1998; 271: 7535-43.
49. Elrick DB, Milton PC. Latrocrustatoxin increases neurotransmitter released by activating a calcium influx pathway at crayfish neuromuscular junction. *J Neurophysiol* 1999; 82: 3550-62.
50. Henkel AW, Sankaranarayanan S. Mechanism of latrotoxin action. *Cell Tissue Res* 1999; 296: 229-233.
51. Ushkaryov YA, Petrenko AG, Geppert M. Neurexin: synaptic cell surface proteins related to the alpha-latrotoxin receptor and laminin. *Science* 1992; 257:50-6.
52. Valderrama R. Artrópodos venenosos. Arañas, escorpiones, abejas, artrópodos venenosos. Córdoba, D. Toxicología. Tercera Edición, Medellín, 1997:391-407.
53. Heard K, O'Malley GF, Dart RC. Antivenom therapy in the Americas. *Drugs* 1999; 58: 5-15.
54. Lucas SM, Da Silva PI, Bertani R, Cardoso JLC. Mygalomorph spider bite: a report of 91 cases in the state of Sao Paulo, Brazil. *Toxicon* 1994; 32:1211-5.